

© ШКЛЯЕВ А. Е., СЕМЕНОВЫХ Е. А., ДЕНИСОВА Н. Ю., КИРЬЯНОВ Н. А., ДАВЛЯТШИН Р. И.

УДК 616-003.821

DOI: 10.20333/25000136-2023-6-112-116

Клинико-анатомическая характеристика системного амилоидоза с поражением сердца и почек: случай из практики

А. Е. Шкляев¹, Е. А. Семеновых², Н. Ю. Денисова³, Н. А. Кирьянов¹, Р. И. Давлятшин¹

¹Ижевская государственная медицинская академия, Ижевск 426034, Российская Федерация

²Республиканское патологоанатомическое бюро, Ижевск 426039, Российская Федерация

³Первая республиканская клиническая больница, Ижевск 426039, Российская Федерация

Резюме. Амилоидоз представляет собой большую группу заболеваний, в основе которых лежит стромально-сосудистый протеиноз: внеклеточное отложение патологического нерастворимого гликопротеида в органах и тканях, что может привести к тяжелой органной дисфункции. Заболеваемость AL-амилоидозом составляет 8-12 случаев на 1 млн населения в год. Несмотря на то, что амилоидоз нередко встречается в клинической практике, к сожалению, эта проблема оставлена без внимания со стороны Российских научных обществ, периодических изданий и врачей, которые, даже несмотря на свой опыт и высокую квалификацию, не диагностируют это заболевание. В обзоре рассматривается клинический случай первичного амилоидоза, с преимущественным поражением сердца и единственной почки. По клинической картине на первый план вышла сердечная и почечная недостаточность. Несмотря на проведенное медикаментозное лечение, состояние пациента стремительно ухудшалось. Сложность постановки точного диагноза была связана с многообразием жалоб пациента и клинических проявлений, что привело к верификации диагноза посмертно. Для своевременной диагностики амилоидоза необходимо проводить биопсию органов, наиболее уязвимых к данному заболеванию, с целью обнаружения амилоидных фибрилл в пораженных тканях.

Ключевые слова: AL-амилоидоз, кардиомиопатия, амилоид, кардиомегалия, диагностика, хроническая сердечная недостаточность, хроническая почечная недостаточность.

Конфликт интересов. Авторы декларируют отсутствие явных и потенциальных конфликтов интересов, связанных с публикацией настоящей статьи.

Для цитирования: Шкляев АЕ, Семеновых ЕА, Денисова НЮ, Кирьянов НА, Давлятшин РИ. Клинико-анатомическая характеристика системного амилоидоза с поражением сердца и почек: случай из практики. *Сибирское медицинское обозрение*. 2023;(6):112-116. DOI: 10.20333/25000136-2023-6-112-116

Clinical and anatomical characteristics of systemic amyloidosis with impairment of heart and kidneys: a clinical case

A. E. Shklyayev¹, E. A. Semenovih², N. Y. Denisova³, N. A. Kiryanov¹, R. I. Davlyatshin¹

¹Izhevsk State Medical Academy, Izhevsk 426034, Russian Federation

²Republican Pathoanatomical Bureau, Izhevsk 426039, Russian Federation

³The First Republican Clinical Hospital, Izhevsk 426039, Russian Federation

Abstract. Amyloidosis is a large group of diseases based on stromal-vascular proteinosis: extracellular deposition of pathological non-soluble glycoprotein in organs and tissues, which may lead to severe organ dysfunction. AL-amyloidosis incidence amounts to 8-12 cases in 1,000,000 of the population per year. Despite the fact that amyloidosis often occurs in clinical practice, this problem is unfortunately denied attention from Russian scientific societies, periodicals and physicians who, even with their experience and high qualification, do not diagnose this disease. The review considers a clinical case of primary amyloidosis with predominant impairment of heart and the only kidney. Clinical picture-wise, heart and kidney failure was in the foreground. Despite the medicinal treatment provided, the patient's condition was rapidly deteriorating. The difficulty of accurate diagnosis was associated with the variety of the patient's complaints and clinical manifestations, which lead to the verification of the diagnosis post mortem. Modern diagnosis of amyloidosis requires biopsy of organs that are most vulnerable to this disease with the aim to detect amyloid fibrils in the affected tissues.

Key words: AL-amyloidosis, cardiomyopathy, amyloid, cardiomegaly, diagnosis, chronic heart failure, chronic renal failure.

Conflict of interest. The authors declare the absence of obvious and potential conflicts of interest associated with the publication of this article.

Citation: Shklyayev AE, Semenovih EA, Denisova NY, Kiryanov NA, Davlyatshin RI. Clinical and anatomical characteristics of systemic amyloidosis with impairment of heart and kidneys: a clinical case. *Siberian Medical Review*. 2023;(6):112-116. DOI: 10.20333/25000136-2023-6-112-116

Введение

Амилоидоз – группа заболеваний, отличительным признаком которых является отложение в тканях и органах фибриллярного гликопротеида амилоида [1]. Изучение молекулярных механизмов развития амилоидоза позволило выделить различные формы

заболевания, основываясь на типе фибриллярного компонента патологического белка [2]. Заболеваемость AL-амилоидозом составляет около 12 случаев на миллион человек в год [3]. Неспецифичность симптомов обуславливает трудности диагностики этого заболевания, в то время как лечение может

быть эффективно только на ранних стадиях патологического процесса. В этой связи необходим сбор редких клинических наблюдений с последующей их демонстрацией и обсуждением [4]. Окончательный диагноз амилоидоза сердца подтверждается морфологически при изучении материала, полученного при биопсии тканей. С целью повышения осведомленности врачей о данной проблеме приводим собственное клинично-анатомическое наблюдение.

Клинический случай

Мужчина, 58 лет, поступил в кардиологическое отделение 24 мая 2022 года с жалобами на сухой кашель, чувство нехватки воздуха в покое, в положении лёжа на спине, из-за чего вынужден спать полусидя. Также отмечал общую слабость, быструю утомляемость, отеки ног, снижение аппетита, повышенную жажду, периодическую тошноту и рвоту. Клиническая картина соответствовала хронической почечной недостаточности (ХПН).

Из анамнеза известно, что пациент длительное время страдал гипертонической болезнью. Также мужчина сообщил, что в 2013 году выступил донором почки.

Больным считает себя с весны 2021 года, когда стал отмечать одышку при ходьбе в гору. Через 1 месяц обратился к терапевту, был заподозрен хронический бронхит, однако лечение этой патологии не принесло эффекта. При проведении эхокардиографии (ЭхоКГ) и электрокардиографии (ЭКГ) выявлена дилатационная кардиомиопатия. С февраля 2022 года состояние пациента ухудшилось: усилилась одышка, появились периферические отеки и асцит. Повторное ухудшение наблюдалось в апреле 2022 года в виде одышки при ходьбе через 50 метров, удушье в покое и лежа. Следует обратить внимание на снижение функции почек: скорость клубочковой фильтрации (СКФ) по СКД-ЕРІ 32,9 мл/мин./1,73 м². Также за период болезни похудел на 12 кг.

При госпитализации в кардиологическое отделение Первой Республиканской клинической больницы состояние пациента оценивалось как средней степени тяжести, обращали на себя внимание бледность кожных покровов, акроцианоз, пастозность голеней и стоп. Аускультативно – дыхание ослаблено в нижнебоковых отделах с обеих сторон. Признаки дыхательной недостаточности: частота дыхательных движений (ЧДД) 24 в минуту, сатурация 94-96 %. Границы сердца перкуторно расширены влево. Тоны сердца ритмичные, приглушены, учащены, выслушивался акцент второго тона над лёгочной артерией. Артериальное давление (АД) 100/80 мм рт. ст. на обеих руках.

Лабораторно при поступлении: повышение уровня остаточного азота (мочевина – 23,0 ммоль/л, креатинин – 183,3 мкмоль/л). Также были повышены

уровни ферментов: гамма-глутамилтраспептидазы (ГГТ) – 159,31 ед/л, аспартатаминотрансферазы (АСТ) – 212,1 ед/л, аланинаминотрансферазы (АЛТ) – 676,2 ед/л, лактатдегидрогеназы (ЛДГ) – 1588,44 ед/л. Отмечалось небольшое повышение концентрации билирубина (30,1 мкмоль/л) за счет обеих фракций (прямой – 7,4 мкмоль/л, непрямой – 22,7 мкмоль/л), повышение уровней С-реактивного белка (81,35 мг/л), тропонина (1,36 нг/мл), гипергликемия (7,43 ммоль/л), гиперурикемия (782,87 ммоль/л).

25.05.2022 г. проведена спиральная компьютерная томография (СКТ) органов грудной клетки: правосторонняя полисегментарная пневмония, расширение сердца в поперечнике, тромботические массы в просвете правого предсердия. Рентгенография грудной клетки показала венозный застой 1 степени, деформирующий бронхит, атеросклероз аорты, кардиомегалию.

По данным ЭхоКГ от 14.06.2022 г. выявлено снижение систолической функции левого желудочка – фракция выброса (ФВ) – 27 %, тромбообразование в правом предсердии, расширение предсердий и правого желудочка, утолщение стенки левого желудочка, малый выпот в перикарде и двусторонний гидроторакс. На ЭКГ зарегистрирована АВ-блокада I степени, диффузное нарушение реполяризации миокарда желудочков, элевация сегмента ST в V2-V4 до 2 мм, синусовая аритмия с ЧСС 75-100 в минуту. Ультразвуковое исследование сосудов шеи от 30.06.2022 г.: эхографические признаки локального стеноза до 25 % в дистальной трети правой внутренней сонной артерии. Ультразвуковое исследование органов брюшной полости от 28.06.2022 г.: тенденция к расширению печеночных вен, отмечена замазкообразная желчь в желчном пузыре.

Во время лечения в условиях кардиологического отделения состояние пациента прогрессивно ухудшалось: появилась одышка в покое, быстрая утомляемость, кожные покровы приобрели синюшный цвет.

Динамика лабораторно-инструментальных данных

Биохимический анализ крови от 02.07.2022 г.: гиперхолестеринемия 7,1 ммоль/л, гипопроteinемия с минимальным значением 52,49 г/л, снижение уровня креатинина до 136,5 мкмоль/л, гиперкалиемия – 6,1 ммоль/л, а также значительный рост уровня мочевой кислоты – до 1587,9 ммоль/л.

Общий анализ мочи от 04.07.2022 г.: цвет – соломенно-желтый, прозрачная, плотность – 1014, белок – 2,1 г/л, лейкоциты – 3-4 в поле зрения, эритроциты – 0-1 в поле зрения. Суточная протеинурия – 3,5 г/сутки при диурезе 700 мл.

Таким образом, у пациента имелся полный нефротический синдром: протеинурия (3,5 г/л), гипопроteinемия (52,49 г/л), гиперхолестеринемия (7,1 ммоль/л), массивные отеки.

28.06.2022 г. было проведено УЗИ органов брюшной полости: асцит. Отек висцеральной клетчатки. Диффузные изменения печени и поджелудочной железы. Нефрэктомия слева. Объемных образований в брюшной полости не определяется.

По данным СКТ органов грудной клетки от 02.06.2022 г. выявлены умеренный двухсторонний выпот, частичные компрессионные ателектазы нижних долей обоих легких, двусторонняя полисегментарная пневмония, кардиомегалия, перикардиальный и перитонеальный выпот. В дальнейшем при повторных СКТ грудной клетки 10.06, 16.06 и 28.06 отмечена положительная динамика: уменьшился объем плеврального выпота, ателектазов, выявлены КТ-картины пневмонии в стадии консолидации в S_1 и S_{10} правого легкого.

За время лечения в условиях кардиологического отделения проводилась медикаментозная терапия: цефепим, моксифлоксацин, цефоперазон/сульбактам, фуросемид, торасемид, адеметионин, дофамин, метоклопрамид, линаглиптин. Однако ко всем назначаемым препаратам пациент был резистентен. 30.06.2022 г. в связи нарастанием одышки был переведен в отделение реанимации, где начата ИВЛ. Несмотря на интенсивную терапию по поддержанию жизненно важных функций организма на фоне продолжающейся ИВЛ с FiO_2 100 %, 04.07.2022 г. при явлениях полиорганной недостаточности наступил летальный исход.

Тело было направлено на аутопсию в патологоанатомическое бюро с диагнозом: вторичная (гипертрофическая) кардиомиопатия. Относительная НМК II степени, НТК II степени. Значительная легочная

гипертензия ($P_{\text{сис.т. расч.}}$ – 55 мм рт. ст.). Частая одиночная желудочковая экстрасистолия. Артериальная гипотония. Подострый миокардит.

Осложнения: хроническая сердечная недостаточность IIБ, ФК IV. Тромбоэмболия легочной артерии от 31.05.2022 г. Пристеночные тромбы правого предсердия. Госпитальная двусторонняя пневмония тяжелой степени тяжести неуточненной этиологии. Полиорганная недостаточность.

Сопутствующий диагноз: сахарный диабет 2-го типа. Гиперурикемия. Донор левой почки от 2013 г. Гиперкалиемиа.

На аутопсии обнаружено: сердце увеличено, массой 600 гр., толщина стенки левого желудочка 2 см, межжелудочковой перегородки 2 см, правого желудочка 0,5 см. Обратила на себя внимание необычная плотность миокарда. В S_1 и S_{10} правого легкого несколько округлых очагов уплотнения размерами от 1 до 3 см, которые при микроскопическом исследовании оказались организующимися инфарктами. Важной находкой стала слегка увеличенная селезенка деревянистой плотности, которая на разрезе имела «сальный» вид. Имелись морфологические признаки хронической сердечной недостаточности: асцит 300 мл, двусторонний гидроторакс по 1 л с каждой стороны, «мускатная» печень. Макроскопические изменения в других органах были менее значимы.

Проведено гистологическое исследование внутренних органов с окраской микропрепаратов гематоксилином и эозином (рис. 1). Сердце, селезенка, почка, печень и поджелудочная железа были окрашены Конго красным и просмотрены в поляризованном свете (рис. 2). В сердце выявлено диффузное

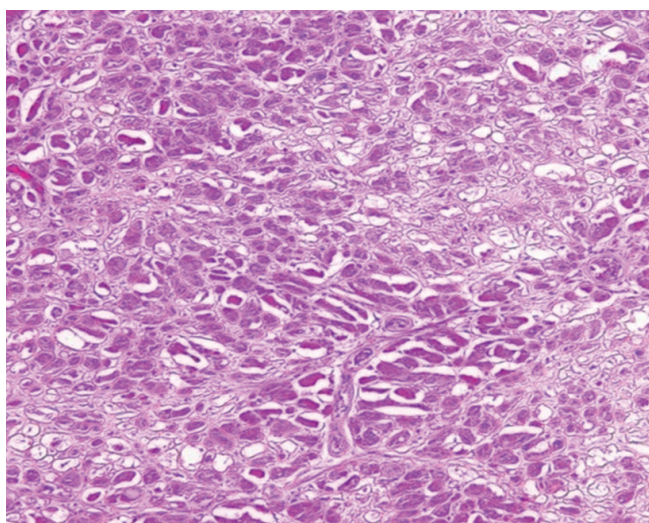


Рис.1 Гистологический препарат амилоидоза сердца (окр. гематоксилин-эозин, увел. $\times 100$).

Figure 1. Histological preparation of cardiac amyloidosis (hematoxylin-eosin staining, mag. $\times 100$).

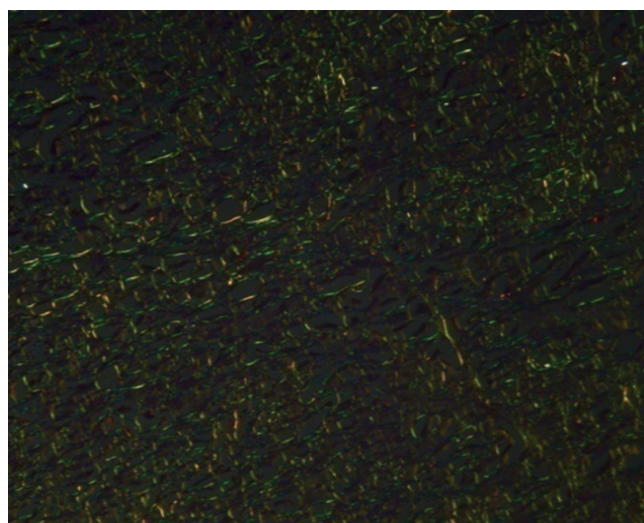


Рис. 2. Гистологический препарат амилоидоза сердца (поляризационная микроскопия, увел. $\times 100$).

Figure 2. Histological preparation of cardiac amyloidosis (polarised light microscopy, mag. $\times 100$).

отложение амилоида, который окружал каждый кардиомиоцит. Ткань селезенки почти полностью замещена отложениями амилоида – так называемая «сальная» селезенка. В почках выявлены гломерулярные депозиты амилоида, в печени и поджелудочной железе амилоид накапливался преимущественно в строме.

На основании анамнестических, объективных, лабораторно-инструментальных и морфологических данных выставлен основной диагноз: системный идиопатический AL-амилоидоз с преимущественным поражением сердца, селезенки, единственной почки, печени, поджелудочной железы. Осложнения: асцит, двусторонний гидроторакс, частичный компрессионный ателектаз средней и нижней доли правого лёгкого, тромбоз правого предсердия, организующиеся инфаркты S_1 и S_{10} правого легкого, паренхиматозная белковая дистрофия внутренних органов, очаговый некронефроз и мускатная печень. Сопутствующее заболевание: атеросклероз аорты и её ветвей в стадии липосклероза.

Обсуждение

Данное клиническое наблюдение является примером поздней диагностики амилоидоза вследствие неспецифичности имевшихся симптомов. При системном амилоидозе в первую очередь поражаются сердце и почки, затем поражаются печень, желудочно-кишечный тракт, периферическая нервная система. В данном клиническом случае на первый план выходили сердечная и почечная недостаточность, которые усугубляли течение амилоидоза [5].

По данным ЭхоКГ обращали на себя внимание следующие изменения – снижение ФВ левого желудочка <27 %, расширение предсердий, утолщение стенки левого желудочка. Поражение почек проявлялось нефротическим синдромом. Хроническая сердечная недостаточность (ХСН) и хроническая почечная недостаточность (ХПН) привели к развитию застоя в малом круге кровообращения с дальнейшим развитием двусторонней полисегментарной пневмонии. Иммуногистохимические методы выявления патологического клона плазматических клеток не применялись.

Назначенное лечение ХСН не принесло желаемого эффекта. Состояние пациента ухудшалось, развивалась полиорганная недостаточность. На фоне проводимой интенсивной терапии пациент скончался. При вскрытии были обнаружены отложения AL-амилоида в жизненно важных органах. Как известно амилоидная кардиопатия нередко маскируется под клинику ХСН и ХПН, что затрудняет ее своевременное распознавание. Для постановки точного диагноза в данном клиническом случае консилиумом врачей было рекомендовано проведение биопсии слизистой прямой кишки, полости рта и подкожно-жировой

клетчатки, но не было реализовано из-за резкого ухудшения состояния пациента. Безусловно, биопсия является наиболее важным уточняющим исследованием для диагностики амилоидоза сердца, однако ее проведение в данном клиническом случае не оказало бы существенного влияния на прогноз, так как заболевание носит прогрессирующий и практически необратимый характер. Средняя продолжительность жизни после постановки диагноза составляет около 1 года [3].

Заключение

Рассмотренный клинический случай подчеркивает, что амилоидоз является агрессивным заболеванием, симптомы которого зачастую имитируют признаки других более распространенных болезней. Во время курации таких пациентов многообразие имеющихся жалоб и клинических проявлений, связанных с полиорганностью поражения, создают сложности для диагностики, что ведёт к поздней верификации диагноза и в последующем несвоевременному началу лечения, тяжёлым осложнениям, а также высокому уровню летальности. Окончательная диагностика амилоидоза возможна после обнаружения амилоидных фибрилл в пораженных тканях. С этой целью рекомендуется проведение биопсии прямой или двенадцатиперстной кишки (с захватом подслизистого слоя) [5, 6].

Литература / References

1. Лысенко ЛВ (Козловская), Рамеев ВВ, Моисеев СВ, Благова ОВ, Богданов ЭИ, Гендлин ГЕ, Гришина ДА, Гудкова АЯ, Захарова ЕВ, Зиновьева ОЕ, Моисеева ОМ, Никитин СС, Парфенов ВА, Супонева НА, Терещенко СН. Клинические рекомендации по диагностике и лечению системного амилоидоза. *Клиническая фармакология и терапия*. 2020;29(1):13-24. [Lysenko LV (Kozlovskaya), Rameev VV, Moiseev SV, Blagova OV, Bogdanov EI, Gendlin GE, Grishina DA, Gudkova AYA, Zakharova EV, Zinoviev OE, Moiseeva OM, Nikitin SS, Parfenov VA, Suponeva NA, Tereshchenko SN. Clinical recommendations for the diagnosis and treatment of systemic amyloidosis. *Clinical Pharmacology and Therapy*. 2020;29(1):13-24. (in Russian)] DOI: 10.32756/0869-5490-2020-1-13-24. pp
2. Смирнова ЕА, Абдурахманова ЭК, Филоненко СП. Системный ал-амилоидоз: трудности диагноза (обзор литературы и собственные данные). *Российский медико-биологический вестник имени академика И.П. Павлова*. 2016;3:142-147. [Smirnova EA, Abdurakhmanova EK, Filonenko SP. Systemic al-amyloidosis: difficulties of diagnosis (literature review and own data). *Russian Medical and Biological Bulletin named after Academician I.P. Pavlov*. 2016;3:142-147. (In Russian)]

3. Герц МА, Диспензери А. Распознавание, прогноз и терапия системного амилоидоза: систематический обзор. *JAMA*. 2020;324(1):79-89. [Hertz MA, Dispenzieri A. Recognition, prognosis and therapy of systemic amyloidosis: a systematic review. *JAMA*. 2020;324(1):79-89. (In Russian)] DOI: 10.1001/jama.2020.5493

4. Шкляев АЕ, Семеновых ЕА, Денисова НЮ. Возможности лечения декомпенсации хронической дыхательной недостаточности на фоне морбидного ожирения (Клиническое наблюдение). *Дневник Казанской медицинской школы*. 2018;(4):135-139. [Shklyayev AE, Semenov EA, Denisova NYu. Possibilities of treatment of decompensation of chronic respiratory failure on the background of morbid obesity (Clinical observation). *Diary of the Kazan Medical School*. 2018;(4):135-139. (In Russian)]

5. Паровичникова ЕН, Поддубная ИВ. Клинические рекомендации «Системный AL амилоидоз». 2020:1-3. [Parovichnikova EN, Poddubnaya IV. Clinical recommendations Systemic AL amyloidosis. 2020:1-3. (In Russian)]

6. Нонка ТГ, Репин АН. Возможности диагностики и лечения амилоидоза сердца. *Клиническая медицина*. 2015;93(4):66-73 [Nonka TG, Repin AN. Possibilities of diagnosis and treatment of amyloidosis of the heart. *Clinical Medicine*. 2015;93(4):66-73. (In Russian)]

Сведения об авторах

Шкляев Алексей Евгеньевич, д. м. н., профессор кафедры факультетской терапии с курсами эндокринологии и гематологии; ректор, Ижевская государственная медицинская академия, адрес: Российская Федерация, 426034, г. Ижевск, ул. Коммунаров д. 281, тел.: +7(3412)526201, e-mail: shklyayevaleksey@gmail.com, <https://orcid.org/0000-0003-2281-1333>

Семеновых Елизавета Александровна, врач-патологоанатом, Республиканское патологоанатомическое бюро, адрес: Российская Федерация, 426039, г. Ижевск, ул. Воткинское шоссе д. 85, тел.: +7(3412)468653, e-mail: odin_kot@list.ru, <https://orcid.org/0000-0001-5571-5853>

Денисова Наталья Юрьевна, заведующая кардиологическим отделением, Первая республиканская клиническая больница, Российская Федерация, 426039, г. Ижевск, ул. Воткинское шоссе д. 57, тел.: +7(3412)693595, e-mail: denisova75@mail.ru

Кирьянов Николай Александрович, д.м.н., профессор, заведующий кафедрой патологической анатомии, Ижевская государственная медицинская академия, адрес: Российская Федерация, 426034, г. Ижевск, ул. Коммунаров д. 281, тел.: +7(3412)658167, e-mail: kirmik@list.ru, <https://orcid.org/0000-0001-6944-2083>

Давлятишин Равиль Ильдарович, студент лечебного факультета, Ижевская государственная медицинская академия, адрес: Российская Федерация, 426034, г. Ижевск, ул. Коммунаров д. 281, тел.: +7(912)8729268, e-mail: romanknigi@mail.ru, <https://orcid.org/0000-0001-6731-1987>

Author information

Alexey E. Shklyayev, Doctor of Medical Sciences, Professor of the Department of Faculty Therapy with courses in Endocrinology and Hematology; Rector, Izhevsk State Medical Academy, Address: 281, Kommunarov Str., Izhevsk, Russian Federation, 426034, Phone: +7(3412)526201, e-mail: shklyayevaleksey@gmail.com, <https://orcid.org/0000-0003-2281-1333>

Elizaveta A. Semenovih, pathologist, Republican Pathoanatomical Bureau, Address: 85, Highway Str., Izhevsk, Russian Federation, 426039, Phone: +7(3412)468653, e-mail: odin_kot@list.ru, <https://orcid.org/0000-0001-5571-5853>

Natalia Y. Denisova, Head of the cardiology department of the First Republican Clinical Hospital, Address: 57, Votkinskoe Highway, Izhevsk, Russian Federation, 426039, Phone: +7(3412)693595, e-mail: denisova75@mail.ru

Nikolay A. Kiryanov, Doctor of Medical Sciences, Professor, Head of the Department of Pathological Anatomy, Izhevsk State Medical Academy, Address: 281, Kommunarov Str., Izhevsk, Russian Federation, 426034, Phone: +7(3412)658167, e-mail: kirmik@list.ru, <https://orcid.org/0000-0001-6944-2083>

Ravil I. Davlyatshin, student of the Medical College, Izhevsk State Medical Academy, Address: 281, Kommunarov Str., Izhevsk, Russian Federation, 426034, Phone: +7(912)8729268, e-mail: romanknigi@mail.ru, <https://orcid.org/0000-0001-6731-1987>

Дата поступления: 08.07.2023

Дата рецензирования: 06.11.2023

Принято к публикации: 30.11.2023

Received 08 July 2023

Revision Received 06 November 2023

Accepted 30 November 2023