

© НЕМЦОВ С. В., ЛЕБЕДЕВА В. К., КОНОШКОВА Р. Л., НИКОЛАЕВ Г. В., ЛЕБЕДЕВ Д. С.

УДК 616-089; 617.5

DOI: 10.20333/2500136-2018-1-92-95

ПОСТПЕРИКАРДИОТОМНЫЙ СИНДРОМ КАК РЕДКОЕ ОСЛОЖНЕНИЕ ИМПЛАНТАЦИИ ПРЕДСЕРДНОГО ЭЛЕКТРОДА

С. В. Немцов, В. К. Лебедева, Р. Л. Коношкова, Г. В. Николаев, Д. С. Лебедев

Национальный медицинский исследовательский центр имени В. А. Алмазова, Санкт-Петербург 197341, Российская Федерация

Резюме. На сегодняшний день имплантация электронных устройств, таких как кардиостимулятор или имплантируемый кардиовертер-дефибриллятор, нашла широкое применение в клинической практике для лечения различных видов нарушений ритма сердца. Число имплантированных устройств неуклонно растет с каждым годом. Возможные осложнения процедуры установки подобных устройств хорошо известны. В частности, электрод-ассоциированные осложнения нередки для имплантации кардиостимулятора или кардиовертера-дефибриллятора. В литературе описан ряд редких осложнений: операция может осложниться кровотечением или выпотом в плевральную полость, полость перикарда. Нами описывается случай развернутого постперикардотомного синдрома у 71-летнего пациента после операции репозиции предсердного электрода, диагностическая и лечебная тактика. Данный случай является показательным для специалистов, поскольку даже незначительная травма сердца может явиться причиной упомянутой симптоматики.

Ключевые слова: дефибриллятор, осложнение, предсердный электрод, постперикардотомный синдром, нарушение ритма сердца, гидроторакс.

Для цитирования: Немцов СВ, Лебедева ВК, Коношкова РЛ, Николаев ГВ, Лебедев ДС. Постперикардотомный синдром как редкое осложнение имплантации предсердного электрода. *Сибирское медицинское обозрение.* 2018;(1): 92-95. DOI: 10.20333/2500136-2018-1-92-95

POSTPERICARDIOTOMY SYNDROME AS A RARE COMPLICATION OF ATRIAL ELECTRODE IMPLANTATION

S. V. Nemtsov, V. K. Lebedeva, R. L. Konoshkova, G. V. Nikolaev, D. S. Lebedev

Almazov National Research Centre, Saint Petersburg 197341, Russian Federation

Abstract. To date, the implantation of electronic devices, such as a pacemaker or implantable cardioverter-defibrillator, has been widely used in clinical practice to treat various types of heart rhythm disturbances. The number of implanted devices is growing steadily every year. Possible complications of the installation procedure for such devices are well known. In particular, electrode-associated complications are not uncommon for the implantation of a pacemaker or a cardioverter-defibrillator. A number of rare complications are described in the literature: surgery can be complicated by bleeding or effusion into the pleural cavity, pericardial cavity. We are describing the case of postpericardiotomy syndrome in a 71-year-old patient after an operation of atrial electrode reposition, diagnostic and therapeutic tactics. This case is indicative for specialists, since even a minor injury of the heart can cause this symptomatology.

Key words: defibrillator, complication, atrial electrode, postpericardiotomy syndrome, cardiac rhythm disturbance, hydrothorax

Citation: Nemtsov SV, Lebedeva VK, Konoshkova RL, Nikolaev GV, Lebedev DS. Postpericardiotomy syndrome as a rare complication of atrial electrode implantation. *Siberian Medical Review.* 2018;(1): 92-95. DOI: 10.20333/2500136-2018-1-92-95

Клинический случай

Известно, что электрод-ассоциированные осложнения при постановке кардиостимулятора (ЭКС) или кардиовертера-дефибриллятора достаточно часто встречаются в клинической практике. Наиболее известные из них: дислокация электрода, перфорация миокарда, тампонада сердца, блокада выхода, - хорошо описаны в литературе. Общая частота их встречаемости доходит до 10 % [1]. Известно, что ряд осложнений, например, дислокация, перикардит, более характерны для предсердного электрода, встречаемость последнего доходит до 1,4-5 % [2, 3]. Наряду с ними в клинической практике встречаются и редкие осложнения, более типичные для открытых операций на сердце.

Постперикардотомный синдром – частое (до 10-15 % [4], по другим данным до 30-50 % [5, 6] осложнение «больших» кардиохирургических операций, сопровождающихся кардиотомией и/или вскрытием

полости перикарда. Возникновение данной патологии обычно приходится на 1-6 недели после операции, при этом не исключается как более раннее его возникновение, так и позднее – до года после операции [7] с возможностью его рецидива [8]. Описаны случаи развития данного синдрома при стентировании коронарных артерий, а R. W. Peters et al. еще в 1980 г докладывали о подобном осложнении при постановке кардиостимулятора с эпикардальным электродом. Опубликован ряд работ, в которых описывался постперикардотомный синдром при постановке эндокардиального электрода трансвеннозным доступом [9]. В 1995 году Goutal et al. докладывали о подобном осложнении при имплантации предсердного электрода [10]. Нередким оно является и при инфарктах миокарда (синдром Дресслера).

Для диагностики постперикардотомного синдрома предложены большие и малые критерии [11],

однако предполагается их низкая чувствительность и чуть более высокая специфичность. К большим относятся: боль в грудной клетке, лихорадка до 38 °С, шум трения плевры/перикарда. Малые включают в себя лейкоцитоз крови, повышение уровня С-реактивного белка, ускорение СОЭ. Лечение предполагает назначение нестероидных противовоспалительных средств, гормональных препаратов. Исход, как правило, благоприятный. Также необходимо отметить, что в ряде исследований было выявлено повышение уровня провоспалительных цитокинов (интерлейкина-6, -8) при развитии постперикардиотомного синдрома.

С подобным осложнением мы встретились в клинической практике.

Больной К., 71 года, 01.11.2016 поступил в клинику центра в плановом порядке для оперативного лечения по поводу синдрома бинодальной слабости (транзиторной синоатриальной (СА) блокады 2 степени, транзиторной атриовентрикулярной (АВ) блокады 2 степени). В дооперационном периоде обследован в полном объеме. Выявлена тромбоцитопения до уровня $93 \times 10^9/\text{л}$.

02.11.2016 выполнено плановое оперативное вмешательство - имплантация ПЭКС DDDR (Medtronic Advisa DR MRI SureScan). Предсердный электрод установлен в основании ушка правого предсердия, амплитуда электрограммы – 1,5 мВ, порог стимуляции – 0,8 мА, импеданс – 700 Ом. В послеоперационном периоде 08.11.2016 при плановом программировании выявлено повышение порога стимуляции предсердного электрода до транзиторного отсутствия захвата предсердий на максимальных параметрах стимуляции. При рентгеноскопии дислокации выявлено не было, но, учитывая высокий порог электростимуляции, принято решение о ревизии системы ЭКС. При ревизии обращали на себя внимание обширные подкожные гематомы в местах пункции периферических сосудов, наличие сгустков крови в ложе (около 50 мл). Выполнена репозиция предсердного электрода. Предсердный электрод установлен в основании ушка правого предсердия, амплитуда электрограммы – 2 мВ, порог стимуляции – 0,8 мА, импеданс – 700 Ом. При контрольном программировании – удовлетворительные параметры, без нарушения стимуляции и чувствительности по предсердному каналу. 10.11.2016 в удовлетворительном состоянии больной выписан на амбулаторное лечение в поликлинику по месту жительства.

На следующие сутки (11.11.2016) в связи с резким ухудшением состояния в виде появления давящих болей за грудиной, снижения АД до 60/40 мм рт.ст. (также отметил боль в грудной клетке с иррадиацией в спину при глубоком вдохе и выраженную

икоту) больной был экстренно госпитализирован в ЦРБ по месту жительства, где при рентгенографии органов грудной клетки был выявлен правосторонний гидроторакс, падение уровня гемоглобина до 92 г/л. (исходный при выписке от 10.11.2016 – 142 г/л), уровень эритроцитов – $3,06 \times 10^{12}/\text{л}$. Проведена инфузионная терапия. 16.11.2016 пациент переведен в СЗФМИЦ им. В. А. Алмазова. При поступлении состояние пациента относительно удовлетворительное, АД 110/70 мм рт.ст., пульс 64 в мин. – ритм ПЭКС. Температура тела повышалась до 37,5-38 °С. Дыхание жесткое, резко ослаблено в нижних отделах справа. При рентгенологическом исследовании подтвержден правосторонний гидроторакс с компрессией жидкостью правого легкого, левое – без особенностей. При МСКТ органов грудной клетки в правой плевральной полости - жидкостное содержимое толщиной слоя в задних отделах до 6-7 см. (рис. 1).

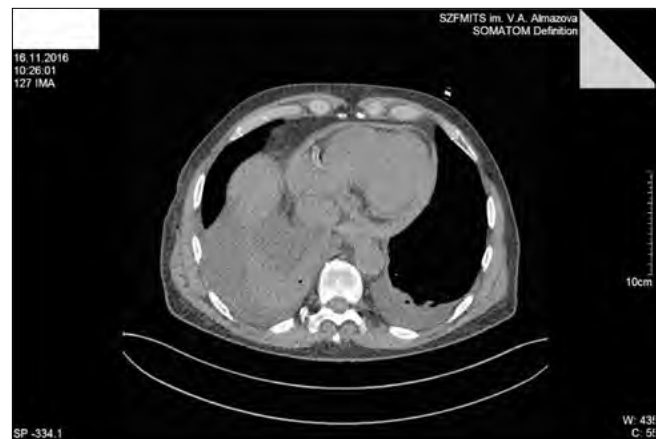

Рисунок 1. МСКТ органов грудной клетки от 16.11.2016. Правосторонний гидроторакс, гемоперикард (?) с расхождением листков перикарда до 14 мм. Незначительное количество жидкости в левой плевральной полости.

Нижняя доля правого легкого безвоздушна, верхняя и средняя доли правого легкого уменьшены за счет компрессии жидкостью. В левой плевральной полости – небольшое количество жидкости, до 24 мм толщины слоя в задних отделах. По данным МСКТ в полости перикарда выявлено предположительно геморрагическое содержимое с расхождением листков перикарда до 14 мм. Выполнено дренирование правой плевральной полости, одномоментно эвакуировано 1000 мл слабо-мутной жидкости желтого цвета. Дополнительно проведена гемотрансфузия 2 доз эритроцитарной массы. Анализ плевральной жидкости: ПЦР, бактериологическое исследование на ВК, микроскопическое, цитологическое. В исследуемом материале – зрелые

лимфоциты (эритроцитов нет), единичные клетки мезотелия с реактивными изменениями, что свидетельствует о реактивном выпоте с лимфоидной реакцией, предусматривающей аутоиммунный ответ. Дренирование полости перикарда не показано. Следует также отметить повышение уровня С-реактивного белка до 12,5 г/л. В дальнейшем на фоне проводимой терапии, включающей НПВС (кетонал 1,0 мл внутримышечно 3 раза в сутки), наблюдался регресс симптоматики. С 18.11.2016 - нормотермия. Отделение жидкости по дренажу из плевральной полости уменьшалось, 21.11.2016 дренаж удален. На контрольном рентгеновском снимке от 24.11.2016 легкие расправлены, воздуха, жидкости в плевральных полостях не выявлено (рис. 2).

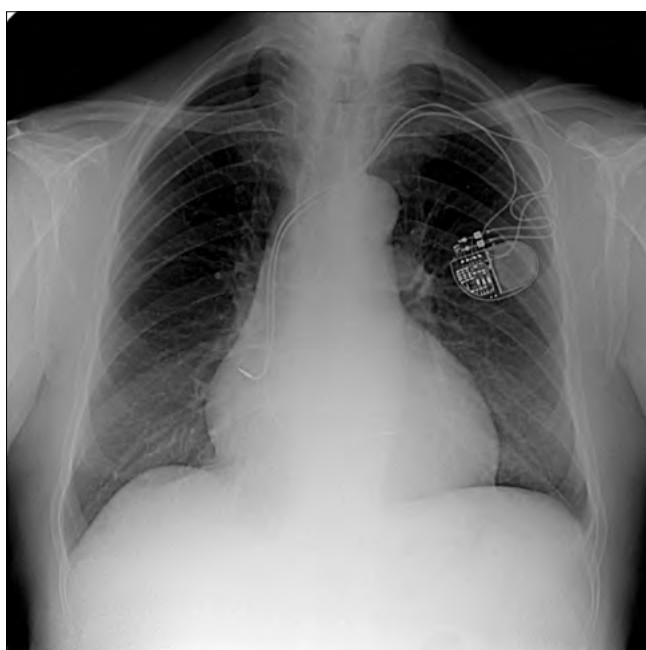


Рисунок 2. Рентгенография органов грудной клетки от 24.11.2016. Легкие расправлены, воздуха, жидкости в плевральных полостях не наблюдается.

Количество жидкости в полости перикарда также уменьшалось, 24.11.2016 при контрольном ЭХО-КГ исследовании выявлено расхождение листков перикарда до 5-6 мм.

Клиническая картина заболевания, данные лабораторных и инструментальных исследований: время возникновения (1-2 недели после операции), лихорадка до 38 °С, выпот в плевральную полость и полость перикарда, доказанный характер реактивного плеврита, быстрое исчезновение жидкости из полости перикарда, незначительное повышение уровня С-реактивного белка, - позволяют установить диагноз - постперикардотомный синдром. Пункцирование полости перикарда не проводилось, однако быстрое исчезновение жидкости из полости перикарда

не характерно для геморрагического отделяемого. Остается неясным падение уровня гемоглобина, что не позволяет исключить кровотечение, как причину гидроперикарда.

Таким образом, данное наблюдение является примером того, что малоинвазивное оперативное вмешательство может явиться причиной развития реактивного полисерозита по типу постперикардотомного синдрома. Вероятно, в основе его патогенеза лежала локальная травма миокарда, незначительное кровотечение в полость перикарда при репозиции предсердного электрода с развитием реактивного процесса с участием плевры и перикарда аутоиммунного характера.

Литература / References

1. Gul EE, Kayrak M. Common Pacemaker Problems: Lead and Pocket Complications, Modern Pacemakers. In: Prof. Mithilesh R Das, ed.; 2011:299-318.
2. Ghani A, Delnoy PPHM, Ramdat Misier AR, Smit JJJ, Adiyaman A, Ottervanger JP, Elvan A. Incidence of lead dislodgement, malfunction and perforation during the first year following device implantation. *Netherlands Heart Journal*. 2014;22(6):286-291. DOI: 10.1007/s12471-014-0556-6
3. Witt CM, Lenz CJ, Shih HH, Ebrille E, Rosenbaum AN, Aung H, van Zyl M, Manocha KK, Deshmukh AJ, Hodge DO, Mulpuru SK, Cha YM, Espinosa RE, Asirvatham SJ, McLeod CJ. Right atrial lead fixation type and lead position are associated with significant variation in complications. *Journal of Interventional Cardiac Electrophysiology*. 2016;47(3):313-319.
4. Light RW. Pleural effusions following cardiac injury and coronary artery bypass graft surgery. *Seminars in Respiratory and Critical Care Medicine*. 2001;22(6):657-64.
5. Engle MA, Zabriskie JB, Senterfit LB. Heart-reactive antibody, viral illness, and the postpericardiotomy syndrome. Correlates of a triple-blind, prospective study. *Transactions of the American Clinical and Climatological Association*. 1976;(87):147-60.
6. Miller GL, Horneffer PJ, Gardner TJ, Rykiel MF, Pearson TA. The epidemiology of the postpericardiotomy syndrome: a common complication of cardiac surgery. *American heart journal*. 1988;(116):1323-9.
7. Spindler M, Burrows G, Kowallik P, Ertl G, Voelker W. Postpericardiotomy syndrome and cardiac tamponade as a late complication after pacemaker implantation. *Pacing and Clinical Electrophysiology*. 2001;24(9):1433-4.
8. Imazio M, Brucato A, Rovere ME, Gandino A, Cemin R, Ferrua S, Maestroni S, Barosi A, Simon C, Ferrazzi P, Belli R, Trincheri R, Spodick D, Adler Y. Contemporary features, risk factors, and prognosis of the post-pericardiotomy syndrome. *American Journal*

of *Cardiology*. 2011;108(8):1183-7. DOI: 10.1016/j.amjcard.2011.06.025

9.Sasaki A, Kobayashi H, Okubo T, Namatame Y, Yamashina A, Repeated postpericardiotomy syndrome following a temporary transvenous pacemaker insertion, a permanent transvenous pacemaker insertion and surgical pericardiotomy. *Japanese Circulation Journal*. 2001;65(4):343-4.

10.Goutal H, Baur F, Bonnevie L, Monnier G, Le Blainvaux M, Brion R. Postpericardiotomy syndrome; a rare complication of transcavitary cardiac pacing: apropos of a case. *Archives Des Maladies Du Coeur Et Des Vaisseaux*. 1995;88(12):1901-3.

11. Bartels C, Honig R, Burger G, Diehl V, De Vivie R. The significance of anticardiolipin antibodies and anti-heart muscle antibodies for the diagnosis of postpericardiotomy syndrome. *European Heart Journal*. 1994;(15):1494-9.

Сведения об авторах:

Немцов Сергей Викторович, сердечно-сосудистый хирург, аспирант; Национальный медицинский исследовательский центр имени В. А. Алмазова; адрес: Российская Федерация, 197341, г. Санкт-Петербург, ул. Аккуратова д. 2; тел.: +7(812)7023730; e-mail: nemtsovsv@mail.ru

Лебедева Виктория Кимовна, старший научный сотрудник; Национальный медицинский исследовательский центр имени В. А. Алмазова; адрес: Российская Федерация, 197341, г. Санкт-Петербург, ул. Аккуратова д. 2; тел.: +7(812)7023730; e-mail: viktikim@rambler.ru

Коношкова Раиса Леонидовна, к.м.н., заместитель главного врача по кардиологии, врач-кардиолог высшей категории; Национальный медицинский исследовательский центр имени В. А. Алмазова; адрес: Российская Федерация, 197341, г. Санкт-Петербург, ул. Аккуратова д. 2; тел.: +7(812)7023730; e-mail: konoshkova_rl@almazovcentre.ru

Николаев Герман Викторович, к.м.н., официальный эксперт по трансплантации от России в совете Европы (г. Страсбург), главный трансплантолог Санкт-Петербурга, заведующий НИЛ торакальной хирургии, торакальный хирург, врач высшей категории; Национальный медицинский исследовательский центр имени В. А. Алмазова; адрес: Российская Федерация, 197341, г. Санкт-Петербург, ул. Аккуратова д. 2; тел.: +7(812)7023730; e-mail: g_nikolaev@list.ru

Лебедев Дмитрий Сергеевич, руководитель, профессор; Национальный медицинский исследовательский центр имени В. А. Алмазова; адрес: Российская Федерация, 197341, г. Санкт-Петербург, ул. Аккуратова д. 2; тел.: +7(812)7023730; e-mail: lebedevdmityr@mail.ru

Author information

Sergey V. Nemtsov, Cardiovascular Surgeon, Postgraduate Student; Almazov National Research Centre; Address: 2, Akkuratov Str., St. Petersburg, Russian Federation 197341; Phone: +7(812)7023730; e-mail: nemtsovsv@mail.ru

Victoria K. Lebedeva, Senior Researcher; Almazov National Research Centre, Address: 2, Akkuratov Str., St. Petersburg, Russian Federation 197341; Phone: +7(812)7023730; e-mail: viktikim@rambler.ru

Raisa L. Konoshkova, Dr. Med. Sci., Deputy Chief Physician for Cardiology, Cardiologist of the Highest Category; Almazov National Research Centre; Address: 2, Akkuratov Str., St. Petersburg, Russian Federation 197341; Phone: +7(812)7023730; e-mail: konoshkova_rl@almazovcentre.ru

German V. Nikolaev, Cand. Med. Sci., the Official Expert on Transplantation from Russia in the Council of Europe (Strasbourg), the Chief Transplantologist of St. Petersburg, the Head of the NRL of Thoracic Surgery, the Thoracic Surgeon, the Doctor of the Highest Category; Almazov National Research Centre; Address: 2, Akkuratov Str., St. Petersburg, Russian Federation 197341; Phone: +7(812)7023730; e-mail: g_nikolaev@list.ru

Dmitriy S. Lebedev, the Head, Professor, Almazov National Research Centre; Address: 2, Akkuratov Str., St. Petersburg, Russian Federation 197341; Phone: +7(812)7023730; e-mail: lebedevdmityr@mail.ru

Поступила 15.03.2017 г.
Принята к печати 12.12.2017 г.

© ГУЗЕЙ Т. Н., КАРАЧЕВА Ю. В., КОЛЕНЧЕНКО В. В., ЕРЕМЕЕВА З. В., МАКСИМЕНКО В. Г.

УДК 616.521.8-06:616.33-006.6

DOI: 10.20333/2500136-2018-1-95-99

КЛИНИЧЕСКИЙ СЛУЧАЙ ЗЛОКАЧЕСТВЕННОЙ ФОРМЫ ЧЕРНОГО АКАНТОЗА У БОЛЬНОГО АДЕНОКАРЦИНОМОЙ ЖЕЛУДКА

Т. Н. Гузей¹, Ю. В. Карачева¹, В. В. Коленченко², З. В. Еремеева³, В. Г. Максименко¹

¹Красноярский государственный медицинский университет имени профессора В.Ф. Войно-Ясенецкого, Красноярск 660022, Российская Федерация

²Институт медицинской косметологии ООО «Омекс - ИМК», Красноярск 660017, Российская Федерация

³Красноярский краевой кожно-венерологический диспансер №1, Красноярск 660099, Российская Федерация

Резюме. В данной статье представлен литературный обзор по проблеме пигментной сосочковой дистрофии кожи (черный акантоз). Авторы описывают клинический случай злокачественного варианта черного акантоза у больного аденокарциномой желудка. Поражение кожи предшествовало постановке диагноза злокачественного образования в течение года, в связи с чем авторы акцентируют внимание на необходимость повышенной настороженности при интерпретации клинических симптомов данной кожной патологии.

Ключевые слова: черный акантоз, литературный обзор, патогенез, клинические варианты, клинический случай, аденокарцинома желудка.

Для цитирования: Гузей ТН, Карачева ЮВ, Коленченко ВВ, Еремеева ЗВ, Максименко ВГ. Клинический случай злокачественной формы черного акантоза у больного аденокарциномой желудка. *Сибирское медицинское обозрение*. 2018;(1): 95-99. DOI: 10.20333/2500136-2018-1-95-99

CLINICAL CASE OF MALIGNANT FORM OF BLACK AKANTOSIS IN PATIENT WITH ADENOCARCINOMA OF THE STOMACH

T. N. Guzey¹, J. V. Karacheva¹, V. V. Kolenchenko², Z. V. Eremeeva³, V. G. Maximenko¹

¹Professor V. F. Voyno-Yasenetsky Krasnoyarsk State Medical University, Krasnoyarsk 660022, Russian Federation

²Institute of Medical Cosmetology "Omex-IMK, LTD", Krasnoyarsk 660017, Russian Federation

³Krasnoyarsk Regional Dermatovenerologic Dispensary №1, Krasnoyarsk 660099, Russian Federation

Abstract. This article presents a literature review on the problem of pigmentary papillary dystrophy of the skin (black acanthosis). The authors describe the clinical case of a malignant variant of black acanthosis in a patient with gastric adenocarcinoma. The defeat of the skin preceded the diagnosis of malignant