

РСК, ЕМА, Tyroglobulin, ядерно ТТФ-1. Дискретно распределенные не опухолевые лимфоидные элементы экспрессируют CD 45OLA, CD 20. CD 34 экспрессирован в эндотелии сосудов. SMA экспрессирован в составе мышечной стенки сосудов. Заключение (18.11.2011 г.): иммунофенотип опухолевых клеток с учетом гистологической картины соответствует недифференцированной (анапластической) карциноме щитовидной железы с умеренной пролиферативной активностью [ICD-O Code: 8020/3].

Заключительный диагноз: недифференцированный рак щитовидной железы IVc стадии (T4aN1aM1).

Больная осмотрена на врачебной комиссии (22.11.2011 г.): от предложенной лучевой терапии пациентка отказалась. Рекомендована посиндромная терапия по месту жительства. Дальнейших сведений о больной нет.

Таким образом, только иммуногистохимическое исследование позволило установить правильный диагноз.

#### DIFFICULTIES IN DIAGNOSIS OF UNDIFFERENTIATED (ANAPLASTIC) THYROID CARCINOMA

D. V. Gavrilyuk, Yu. A. Dykhno, F. B. Khlebnikova  
Krasnoyarsk State Medical University named  
after prof. V. F. Voyno-Yasenetsky

**Abstract.** It is presented a clinical case of a difficult differential diagnosis of undifferentiated (anaplastic) thyroid carcinoma. It is shown the importance of immunohistochemistry for morphological verification of a malignant tumor and determination of its organspecificity.

**Key words:** thyroid, undifferentiated (anaplastic) carcinoma, differential diagnosis, immunohistochemical method.

#### Литература

1. Васильев Н. В., Чойнзонов Е. Л., Мухамедов М. Р. и др. Первично-злокачественная гигантоклеточная опухоль гортани с остеосаркоматозным компонентом // Онкохирургия. — 2011. — Т. 3, № 3. — С. 65-69.
2. Демидчик Ю. Е., Фридман М. В., Писаренко А. М.

Анапластический рак щитовидной железы: диагностика, лечение и прогноз // Вопр. онкологии. — 2007. — Т. 53, № 1. — С. 37-45.

3. Пинский С. Б., Дворниченко В. В., Репета О. Р. Анапластический (недифференцированный) рак щитовидной железы // Сибирский медиц. журн. — 2008. — № 8. — С. 14-18.

4. Ребров В. В., Гольбрайх В. А., Косивцов О. А. и др. Результаты лечения рака щитовидной железы // Современные аспекты хирургической эндокринологии. — Саранск, 2007. — С. 193-195.

5. Франк Г. А. Проблемы морфологической классификации и диагностики опухолей мягких тканей // Практическая онкология. — 2004. — Т. 5, № 4. — С. 231-236.

6. Хмельницкий О. К. Цитологическая и гистологическая диагностика заболеваний щитовидной железы: руководство. — СПб.: СОТИС, 2002. — 288 с.

7. TNM классификация рака щитовидной железы (American Joint Committee on Cancer, 6 издание) // Минимальные клинические рекомендации Европейского Общества Медицинской Онкологии (ESMO) / Редакторы русского перевода: проф. С. А. Тюлядин, к.м.н. Д. А. Носов; проф. Н. И. Переводчикова. — М.: Издательская группа РОНЦ им. Н. Н. Блохина РАМН, 2010. — 436 с.

8. Ordonez N., Balch Z., Matias Guiu X. et al. Undifferentiated (anaplastic) carcinoma / Pathology and Genetics of Tumours of Endocrine Organs. — Lion: IARC Press, 2004. — P.77-80.

9. <http://www.help-patient.ru/oncology/types/thyroid/>

10. [http://www.oncology.ru/specialist/treatment/references/thyroid\\_gland.pdf](http://www.oncology.ru/specialist/treatment/references/thyroid_gland.pdf)

11. <http://www.oncology.ru/specialist/treatment/tnm/002f.pdf>

#### Сведения об авторах

Гаврилюк Дмитрий Владимирович — к. м. н., доц. каф. онкологии и лучевой терапии с курсом ПО КрасГМУ; e-mail: gavrilukdv@mail.ru.

Дыхно Юрий Александрович — г. м. н., проф. зав. каф. онкологии и лучевой терапии с курсом ПО КрасГМУ; e-mail: dykhnoo-yury@mail.ru.

Хлебникова Фаина Борисовна — ассистент каф. онкологии и лучевой терапии с курсом ПО КрасГМУ; e-mail: gavrilukdv@mail.ru.

© ПОПОВ А. Е., СЛЕД Н. Ю., КУРЬЯНОВИЧ И. Т., ЧЕРНЫХ А. И.

УДК 616. 343-006-072.1-089

## ХИРУРГИЧЕСКОЕ ЛЕЧЕНИЕ ОПУХОЛИ ТОЩЕЙ КИШКИ, ВЫЯВЛЕННОЙ С ПОМОЩЬЮ КАПСУЛЬНОЙ ЭНДОСКОПИИ

А. Е. Попов<sup>1</sup>, Н. Ю. След<sup>2</sup>, И. Т. Курьянович<sup>2,3</sup>, А. И. Черных<sup>2</sup>

<sup>1</sup>ГБОУ ВПО Красноярский государственный медицинский университет им. проф. В. Ф. Войно-Ясенецкого Министерства здравоохранения РФ, ректор — д. м. н., проф. И. П. Артюхов; кафедра и клиника хирургических болезней им. проф. А. М. Дыхно с курсом эндоскопии и эндохирургии ПО, зав. — д. м. н., проф. Д. В. Черданцев;

<sup>2</sup>Городская клиническая больница № 20 им. И. С. Берзона, гл. врач — к. м. н. В. А. Фокин;

<sup>3</sup>АНО «Центр амбулаторной гастроэнтерологии», Красноярск, директор — к. м. н. А. Е. Бармаков.

**Резюме.** Представлен случай диагностики опухоли тощей кишки с помощью капсульной эндоскопии и ее хирургическое лечение.

**Ключевые слова:** опухоль тощей кишки, капсульная эндоскопия.

Общеизвестно, что опухоли тонкой кишки (ОТК) самые редкие из новообразований кишечника. Диагностика опухоли тонкой кишки до настоящего времени является сложной клинической проблемой, что обусловлено труднодоступностью тонкой кишки для инструментальных методов исследования [1]. Кроме того, отсутствуют специфические симптомы данного заболевания [4]. Создание и внедрение в практику эндоскопической капсулы предназначенной для исследования тонкой кишки явилось новым техническим решением этой проблемы [1,2,3].

Приводим наше наблюдение, где с помощью капсульной эндоскопии выявлена опухоль тощей кишки.

Больной Д., 47 лет, история болезни № В3319, считал себя больным с декабря 2011 года, когда впервые появились тупые боли в животе. Через 4-5 месяцев появилась сильная слабость, отвращение к пище, боли приняли периодический схваткообразный характер. Далее присоединились чувство тяжести после приема пищи, самопроизвольная рвота. Больной за этот период похудел на 10-12 кг. В это время он неоднократно обследовался амбулаторно в различных лечебных учреждениях (частных).

Выполнены: УЗИ, ФГС, КТ, ФКС. Каких либо изменений во внутренних органах не обнаружено. При повторном УЗИ (14.09.2012 г.) было заподозрено объемное образование в брюшной полости слева. Анализ крови: Нв-72 г/л, Нт – 25%, биохимические показатели – без особенностей, кал на скрытую кровь (+).

В октябре 2012 года больной осмотрен в гастроэнтерологическом центре МБУЗ «ГКБ № 20 им. И. С. Берзона» – заподозрена болезнь Крона, опухоль тонкой кишки. Рекомендовано проведение капсульной эндоскопии тонкой кишки. Последняя выполнена в «Центре амбулаторной гастроэнтерологии» (капсульный эндоскоп «Migocam IntroMedic – Ю. Корея»). Заключение: объемное образование тощей кишки (рис. 1, 2).

14 ноября 2012 года больной госпитализирован в хирургическое отделение МБУЗ «ГКБ № 20 имени И. С. Берзона» (история болезни № В3319), где после предоперационной

подготовки была произведена срединная лапаротомия. При ревизии в брюшной полости выпота нет. На расстоянии 70 см от связки Трейца обнаружено опухолевидное образование тощей кишки, размером 6,0х5,0 см плотно-эластичное на ощупь, висцеральная брюшина над ним багрового цвета, кишка сложена в виде «двустволки» (рис. 3). Петли вышележащего отдела кишки умеренно делатированы, с утолщенной стенкой, нижележащие отделы – не изменены. Клинически диагностирована субкомпенсированная, высокая обтурационная тонкокишечная непроходимость. В корне брыжейки пораженного участка кишки имеется пакет лимфатических узлов, последние эластической консистенции. Произведена резекция пораженного участка тонкой кишки, отступив от опухоли дистально и проксимально на 40 см, клиновидно, к корню брыжейки высечен пакет лимфатических узлов.

Макропрепарат: опухоль 6,0х5,0 см располагается в подслизистом слое, плотно-эластической консистенции, висцеральная брюшина над опухолью багрового цвета. Препарат направлен на срочное гистологическое исследование. Результат – в лимфатических узлах признаки хронического воспаления, в стенке кишки GIST – опухоль. В дистальном и проксимальном срезах по линии резекции кишки опухолевого роста не обнаружено.

Наложение межкишечного анастомоза «конец в конец», однорядным непрерывным швом. При ревизии органов брюшной полости других заболеваний не выявлено, аспирационное дренирование брюшной полости. Рана передней брюшной стенки ушита послойно. Асептическая повязка.

При плановом гистологическом исследовании GIST-опухоль подтверждена.

Послеоперационный диагноз: GIST – опухоль тощей кишки, высокая субкомпенсированная обтурационная тонкокишечная непроходимость. Кишечное кровотечение.

Послеоперационный период протекал без осложнений. Больной консультирован онкологом – рекомендовано проведение гистохимического исследования препарата с последующим медикаментозным лечением больного. Выписан из стационара на 23-е сутки в удовлетворительном состоянии.

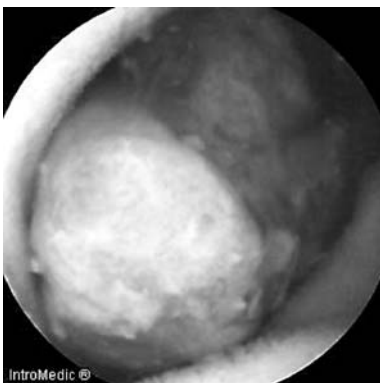


Рис. 1. Объемное образование тощей кишки с экзофитным ростом, изъязвлением в центре, перекрытием просвета более 2/3.

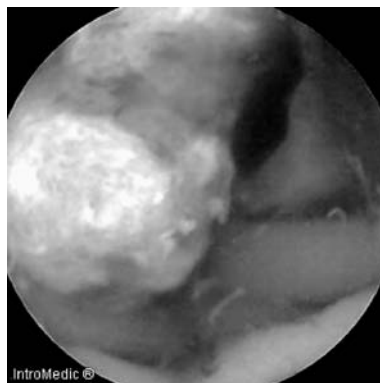


Рис. 2. Определяется капиллярное подтекание крови с опухолевой ткани.

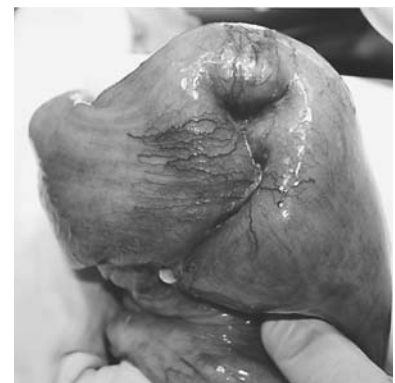

Рис. 3. Опухолевидное образование тощей кишки в виде «двустволки».

Таким образом, капсульная эндоскопия, как отдельный вид эндоскопических исследований, позволила с большой достоверностью установить диагноз заболевания тонкой кишки и своевременно провести оперативное вмешательство.

#### SURGICAL TREATMENT OF JEJUNUM TUMORS REVEALED BY CAPSULE ENDOSCOPY

A. E. Popov<sup>1</sup>, N. Ju. Sled<sup>2</sup>, I. T. Kur'janovich<sup>2,3</sup>, A. I. Chernyh<sup>2</sup>  
<sup>1</sup>Krasnoyarsk State Medical University named  
after prof. V. F. Voino-Yasenetsky; <sup>2</sup>City hospital № 20,  
Krasnoyarsk; <sup>3</sup>Center of ambulatory gastroenterology

**Abstract.** It is presented the case of jejunum tumor diagnosis using the capsule endoscopy and its surgical treatment.

**Key words:** tumor jejunum, capsule endoscopy.

#### Литература

1. Домарев Л. В Капсульная эндоскопия в диагностике заболеваний тонкой кишки: автореф. дис. ... канд. мед. наук. – М., 2007. – 28 с.

2. Федоров В. Д., Кубышкин В. А., Стрекаловский В. П. и др. Эндоскопия тонкой кишки с использованием видеокапсулы // Медицинская визуализация. – 2002. – № 4. – С. 4-7.

3. Leighton J. A., Legnani P., Seidman E. G. Role of capsule endoscopy in inflammatory bowel disease: Where we are and where we are going // Inflamm. Bowel Dis. – 2007. – Vol. 13. – P. 331-337.

4. Van Gossum A., Navas M. M., Fernandez-Urien I. et al. Capsule endoscopy versus colonoscopy for the detection of polyps and cancer // N. Engl. J. Med. – 2009. – Vol. 13. – P. 264-270.

#### Сведения об авторах

Попов Александр Евгеньевич – к.м.н., доцент каф. хирургических болезней им. А.М. Дыхно с курсом эндоскопии и эндохирургии ПО КрасГМУ; e-mail: doc.popovae@mail.ru.

След Николай Юрьевич – зав. I хирургическим отделением МБУЗ «ГКБ № 20 им. И.С. Берзона», Красноярск; e-mail: nsled@bk.ru.

Курьянович Ирина Тимофеевна – врач-эндоскопист эндоскопического отделения МБУЗ «ГКБ № 20 им. И.С. Берзона», АНО «Центр амбулаторной гастроэнтерологии»; e-mail: kuiriti@mail.ru.

Черных Анатолий Игоревич, врач-хирург I хирургического отделения МБУЗ «ГКБ № 20 им. И.С. Берзона», Красноярск; e-mail: chernyh\_a@bk.ru.

## Менеджмент и здравоохранение



© НАРКЕВИЧ И. А., БАРАНКИНА Т. А., БОГДАНОВ В. В., ЯКИМЕНКО О. Н., ЕДУНОВА Т. Е.

УДК 614.27

### ОПТИМИЗАЦИЯ ЗАКУПОК ЛЕКАРСТВЕННЫХ ПРЕПАРАТОВ ДЛЯ СТАЦИОНАРА МНОГОПРОФИЛЬНОЙ МЕДИЦИНСКОЙ ОРГАНИЗАЦИИ

И. А. Наркевич<sup>1</sup>, Т. А. Баранкина<sup>2</sup>, В. В. Богданов<sup>1</sup>, О. Н. Якименко<sup>3</sup>, Т. Е. Едунова<sup>3</sup>

<sup>1</sup>ГБОУ ВПО Санкт-Петербургская химико-фармацевтическая академия Министерства здравоохранения РФ, ректор – д. фарм. н., проф. И. А. Наркевич; <sup>2</sup>ГБОУ ВПО Красноярский государственный медицинский университет им. проф. В. Ф. Войно-Ясенецкого Министерства здравоохранения РФ, ректор – д.м.н., проф. И. П. Артюхов; кафедра управления и экономики фармации с курсом ПО, зав – д. м. н. К. Г. Ноздрачев; <sup>3</sup>ФГБУЗ «Сибирский клинический центр ФМБА России» – «Клиническая больница № 42», исполнительный директор – Н. В. Яковлева.

**Резюме.** В статье проведен анализ закупок лекарственных препаратов крупной многопрофильной медицинской организации, находящейся в условиях локального медицинского и фармацевтического рынка. Такой рынок обусловлен наличием организации в закрытом административно-территориальном образовании. В исследовании применен метод ABC/VEN-анализа. Проведен анализ за период 2010-2011 годы. На основании исследования сделаны рекомендации по оптимизации ассортимента лекарственных препаратов.

**Ключевые слова:** оптимизация, ABC/VEN-анализ, лекарственные препараты.

Проблемы эффективного управления на современном этапе развития отечественной рыночной экономики перед российскими учреждениями медицинского здравоохранения стоят достаточно остро. В особенности это касается сферы обеспечения лекарственными препаратами (ЛП), от уровня развития которой непосредственно зависит качество лечебно-диагностического процесса в целом. Товарная и ассортиментная политика в области фармацевтической деятельности занимает одно из ключевых мест в управлении не только аптекой медицинской организации, но и медицинской организацией в целом.

Именно оптимизация управления ассортиментом ЛП обеспечивает сглаживание неравномерности поставок, обеспечение потребностей наибольшего числа потребителей (пациентов, лечебных отделений, кабинетов). Особое значение обеспечение ЛП медицинской организации приобретает в особых условиях локальных рынков медицинских и фармацевтических услуг. Такая ситуация типична для закрытых административно-территориальных образований (ЗАО). Типичным ЗАО является г. Зеленогорск, который представляет собой территориально ограниченное поселение вокруг градообразующего предприятия