

© АНДИНА Л. А., КОВАЛЕВ А. В., ГРИНШТЕЙН Ю. И., СУХОВОЛЬСКИЙ В. Г.

УДК 616.132.2-008.64:616.15-074

ДИЭЛЕКТРИЧЕСКАЯ ФУРЬЕ-СПЕКТРОСКОПИЯ В ЭКСПРЕСС-ДИАГНОСТИКЕ ОСТРОГО КОРОНАРНОГО СИНДРОМА БЕЗ ПОДЪЕМА СЕГМЕНТА ST НА ЭКГ ПРИ ОТРИЦАТЕЛЬНОМ ТРОПОНИНОВОМ ТЕСТЕ

Л. А. Андина, А. В. Ковалев, Ю. И. Гринштейн, В. Г. Суховольский

ГБОУ ВПО «Красноярский государственный медицинский университет им. проф. В.Ф.Войно-Ясенецкого»
Министерства здравоохранения РФ, ректор — д.м.н. проф. И. П. Артюхов; кафедра терапии ИПО, зав. — д.м.н.,
проф. Ю. И. Гринштейн; кафедра медицинской и биологической физики, зав. — д.б.н., проф. В. Г. Суховольский;
ФГБУН Красноярский научный центр СО РАН, председатель — акад. РАН, д.ф.-м.н., проф. В. Ф. Шабанов.

Резюме. В статье представлены сведения об оригинальном способе диагностики острого коронарного синдрома без подъема сегмента ST и отрицательном тропонине T с помощью метода диэлектрической Фурье-спектроскопии. Этот способ быстро и малозатратно позволит осуществлять диагностику острого коронарного синдрома без подъема сегмента ST и своевременно начинать оказание неотложной помощи данной категории больных.

Ключевые слова: острый коронарный синдром, диэлектрическая Фурье-спектроскопия, клетка, кровь.

Сердечно-сосудистые заболевания (ССЗ) продолжают занимать первое место среди причин смерти в индустриально развитых странах. По данным Всемирной Организации Здравоохранения (ВОЗ), от ССЗ ежегодно умирают 17 млн человек, что составляет не менее 1/3 всех смертей [8]. Одной из главных причин сердечно-сосудистой смертности является острый коронарный синдром (ОКС). Самыми распространенными составляющими ОКС являются, нестабильная стенокардия и острый инфаркт миокарда без зубца Q, которые на начальном этапе своего развития обозначают в клинической практике как ОКС без подъема сегмента ST [4]. Причиной, ОКС без подъема сегмента ST является нарастающая ишемия миокарда, вызванная острым нарушением коронарного кровоснабжения, в основе которого в подавляющем большинстве случаев лежит атеротромбоз [1,2,9].

За последнее время достигнуты успехи в диагностике острых и хронических форм ишемической болезни сердца (ИБС), что в значительной степени обусловлено разработкой и внедрением в клиническую практику целого ряда современных лабораторных методов исследования. Наиболее перспективными считают биомаркеры, отражающие процессы сосудистого воспаления и оксидативного стресса. Высокочувствительные и специфичные маркеры повреждения миокарда — тропонины и миоглобин с 2000 года входят в диагностические стандарты обследования при ОКС [6]. В новых европейских рекомендациях предлагается использовать высокочувствительные реактивы для определения уровня тропонина в крови [9].

Диагностика ОКС без подъема сегмента ST, помимо лабораторных показателей, основана на клинических проявлениях и ЭКГ-признаках: транзиторном смещении,

чаще депрессии сегмента ST и/или изменении зубца T на фоне приступа стенокардии [4]. Вместе с тем, изменения на ЭКГ не всегда присутствуют у больных с ОКС без подъема сегмента ST, а маркеры некроза миокарда, как правило, отсутствуют в первые 2-3 часа заболевания, что не исключает ОКС и снижает возможности известных способов диагностики [4,9,7]. Поэтому весьма актуальным остается поиск новых высокочувствительных маркеров ишемии и некроза миокарда при ОКС.

Цель исследования. Улучшение диагностики ОКС без подъема сегмента ST посредством разработки способа экспресс - диагностики ишемии миокарда у больных с отрицательными маркерами некроза миокарда.

Материалы и методы

Под нашим наблюдением находились 26 пациентов в возрасте $70,36 \pm 8,659$ лет из них 8 мужчин (31%) и 17 женщин (65%) с ОКС без подъема ST с изменениями на ЭКГ (депрессия сегмента ST ниже изолинии ≥ 2 мм). У всех пациентов тест-тропонин T был отрицательным. Контрольная группа состояла из 30 здоровых доноров.

Острую ишемию миокарда диагностировали по диэлектрическим характеристикам образца крови пациентов. У пациентов забирали кровь из кубитальной вены в объеме 1,0 мл, добавляли в качестве антикоагулянта 0,1 мл гепарина, пропускали через образец крови короткий (порядка 10-5 с) импульс тока с последующей регистрацией функции спада поляризации образца, а затем выполняли Фурье - преобразование этой функции и рассчитывали параметры импеданс - годографов. Диэлектрические характеристики крови были описаны с помощью трех, так называемых, «коуловских» параметров (r_0 , x_0 , y_0). [3]. «Коуловские» параметры импеданс-годографа отдельного образца

крови вычислялись по данным измерений с использованием стандартного алгоритма метода наименьших квадратов (МНК) – оценки параметров нелинейной регрессии [5].

Диэлектрический Фурье-спектрометр состоял из специальной пластиковой кюветы, в которую помещался образец крови, взятой у пациента, электродной системы для пропускания импульса напряжения и регистрации изменения поляризации суспензии после импульсного воздействия, с помощью электронной системы, включающей генератор прямоугольных импульсов и усилитель (плата NI USB 6211 производства фирмы National Instruments). Регистрируемый сигнал подвергался Фурье-преобразованию и вычислялся диэлектрический спектр крови на различных частотах.

Для управления процессом измерений и обработки сигналов использовали программу, написанную в среде LabView 8.6. Процесс измерения и обработки был полностью автоматизирован и занимал не более 1 с. Так как значения проводимости и емкости суспензии крови нелинейно зависят от геометрических характеристик кюветы, то пересчет в абсолютные значения составляющих импеданса не производился и характеристики оценивались в условных единицах (у.е.). Характеристики диэлектрического спектра $F(\omega)$ использовались в качестве диагностических показателей ишемии миокарда для ранней диагностики острого коронарного синдрома без подъема сегмента ST. Острый коронарный синдром без подъема сегмента ST на ЭКГ диагностировался, если значения хотя бы одного из параметров r_0 , x_0 , y_0 импеданс-годографа образца крови выходили за пределы нормы. Статистические расчеты – сравнение средних, оценка доверительных интервалов, вычисление ошибок первого и второго рода, сравнение теоретической и эмпирической функций плотности распределения, вычисление параметров нелинейных регрессионных уравнений – производились стандартными методами с использованием пакета Statistica v.6.0.

Результаты и обсуждение

Характеристики импеданс-годографа для контрольной группы пациентов приведены в табл. 1. Из табл. 1. следует, что в норме значения r_0 колеблются в пределах $\pm 1,5\%$ от среднего значения 4,315 у.е.; для x_0 в норме колеблются в пределах $\pm 1,3\%$ от среднего значения 0,876 у.е., для y_0 – в пределах $\pm 4,1\%$ от среднего значения -0,048 у.е. Таким образом, можно полагать, что в норме диэлектрические характеристики суспензии крови изменяются в достаточно малом диапазоне значений.

В табл. 2 и на рис. 1. приведены результаты тестирования диэлектрического спектра крови пациентов с диагнозом ОКС без подъема сегмента ST, имеющие на ЭКГ депрессию сегмента ST в первые 3 часа от начала болевого синдрома ($n = 26$), и представлены аналогичные характеристики для крови здоровых людей ($n = 30$).

Если полагать, что пациенту можно ставить диагноз

ишемии миокарда в случае, если хотя бы одна из трех интегральных характеристик импеданс-годографа выходит за пределы нормы, то, как это видно из табл. 2, только у 4 из 26 больных все три характеристики импеданс-годографа не выходят за пределы нормы. Все характеристики импеданс-годографов у 28 из 30 пациентов в контроле не выходят за пределы нормы. Таким образом, ошибка первого рода «ложная тревога» рассмотренного метода диагностики составляет 6,7%, а ошибка второго рода «пропуск цели», когда все диэлектрические характеристики у больных не выходят за пределы нормы составляет 15,3%.

Отличия показателей импеданс-годографов больных ОКС без подъема сегмента ST, имеющих на ЭКГ депрессию сегмента ST в первые 3 часа от начала болевого синдрома по сравнению с нормой представляют исключительную диагностическую ценность, особенно, учитывая тот факт, что у пациентов из этой группы тропониновый тест дал отрицательный результат.

Анализ показывает, что отклонения от нормы для различных характеристик импеданс-годографов сопряжены. В группе будут наблюдаться пациенты с типом отклонений, характеризуемым вектором (A,B,C), где каждый из компонентов может принимать одно из трех возможных значений – 1 (меньше нормы), 0 (в пределах нормы) и +1 (больше нормы). В табл. 3 приведены данные, характеризующие число наблюдавшихся пациентов с различными типами отклонений от нормы характеристик импеданс-годографов цельной крови, и число пациентов, вычисленное в предположении о независимости отклонений от нормы трех характеристик импеданс-годографов. Из табл. 3 видно, что нулевая гипотеза о независимости отклонений от нормы характеристик импеданс-годографов опровергается, и существует связь между отклонениями от нормы отдельных параметров r_0 , x_0 , y_0 . Так, пациентов, у которых все три диэлектрических параметра меньше нормы, в два раза больше, чем должно было бы быть, если бы нулевая гипотеза о независимости отклонений от нормы диэлектрических параметров выполнялась.

Таким образом, изменения различных диэлектрических характеристик крови в процессе развития острого коронарного синдрома связаны друг с другом, что повышает информативность данного показателя и облегчает диагностику ишемии миокарда.

Таблица 1

Параметры импеданс-годографов (усл. ег.) и допустимые отклонения, рассчитанные для контрольной группы ($n=30$)

Параметр импеданс-годографа	Среднее значение и 95%-ный доверительный интервал отклонений от среднего	Отклонения от среднего в процентах
r	4,314±0,066	±1,5%
x0	0,876±0,012	±1,3%
y0	-0,048±0,002	±4,1%

Таблица 2

Диэлектрические показатели (усл. ед.) у больных с ОКС без подъема ST и депрессией сегмента ST (n=26)

Номер пациента	г	x0	y0
1	3,922*	0,785*	-0,041**
2	4,038*	0,807*	-0,040**
3	4,510**	0,939**	-0,065*
4	4,102*	0,842*	-0,053*
5	4,198*	0,849*	-0,046
6	5,220**	0,950**	-0,051*
7	4,231*	0,853*	-0,066*
8	4,949**	1,017**	-0,064*
9	4,166*	0,857*	-0,053*
10	4,311	0,899**	-0,063*
11	3,999*	0,848*	-0,065*
12	4,223*	0,856*	-0,049
13	4,323	0,895**	-0,057*
14	4,268	0,987**	-0,119*
15	4,226*	1,016**	-0,143*
16	2,931*	0,661*	-0,072*
17	4,193*	0,877	-0,062*
18	4,266	0,863*	-0,047
19	4,395**	0,884	-0,054*
20	4,276	0,904**	-0,070*
21	6,506**	1,370**	-0,107*
22	4,046*	0,842*	-0,059*
23а	4,348	0,881	-0,049
24а	4,366	0,884	-0,047
25а	4,319	0,876	-0,048
26а	4,307	0,872	-0,049

Примечание: * – значение диэлектрического параметра меньше 95 %-го интервала нормы; ** – значение диэлектрического параметра больше 95 %-го интервала нормы.

Таблица 3

Сопряженность отклонений от нормы для различных параметров импедансогографов у больных пациентов

Тип отклонений от нормы	Число пациентов	
	наблюдения	расчет*
000 (норма)	4	0,6
-1-1-1	6	3,3
-1-10	2	1,4
-1-11	2	0,4
-10-1	1	1,8
-11-1	1	2,7
10-1	1	0,8
11-1	4	1,1
0-10	1	1,0
01-1	4	2,0

Примечание: * исходя из гипотезы независимости изменений различных диэлектрических характеристик.

Как видно, из таблиц 1 и 2, в норме диэлектрические характеристики крови изменяются в очень узких пределах, тогда как у больных наблюдаются значительные отклонения от нормы, по которым возможно очень быстро оценить степень выраженности ишемии миокарда.

Рассмотрим некоторые клинические примеры пациентов с ОКС без подъема сегмента ST и депрессией сегмента ST.

Клинический пример № 1.

Больная Г. Е. И., 1930 г.р. Диагноз: ИБС. ОКС без подъема сегмента ST. Желудочковая экстрасистолия. ХСН IIa ст. (III ф.к.). Гипертоническая болезнь III. Риск 4. Дислипидемия IIa. Гипертрофия левого желудочка (ГЛЖ).

Жалобы. В течение 1 часа интенсивные боли в области сердца при незначительной нагрузке и в покое, повышение АД до 180/100 мм рт.ст. одышка, сердцебиение.

Из анамнеза: гипертоническая болезнь около 30 лет. ИБС около 25 лет. Последние 3-4 дня, участились приступы стенокардии, вызывала СМП и доставлена в ОРИТ ККБ 2. По ЭКГ – депрессия сегмента ST. Троп тест (-)

ЭКГ при поступлении: синусовый ритм, ЧСС 90 уд./мин., ЭОС отклонена влево. Желудочковая экстрасистолия одиночная, парная. Зубец Т (-), в V4-V6, I, AVL; депрессия сегмента ST в V5-V6 до 0,6-1,0 мм. Тест на тропонин Т (-). Госпитализирована с подозрением на ОКС без подъема сегмента ST. Однако, учитывая наличие у больной тяжелой гипертонии следует отметить, что (-) зубец Т и небольшая депрессия сегмента ST (< 1 мм) могут быть обусловлены гипертрофией левого желудочка, а не ишемией

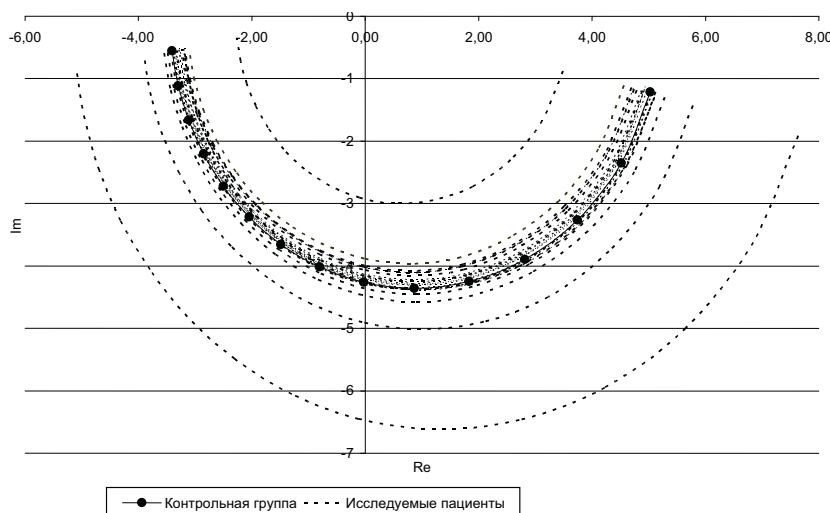


Рис. 1. Диэлектрические показатели (усл. ед.) у больных с ОКС без подъема ST и депрессией сегмента ST (n=26).

миокарда. Поэтому в течение короткого периода наблюдения, когда зачастую невозможно увидеть динамику изменений сегмента ST или отсутствие таковой, важное значение приобретают дополнительные доказательства. Проведена экспресс-диагностика диэлектрического спектра крови больной. Параметры γ_0 , γ_0 импеданс-годографа образца крови больной выходят за пределы нормы, для γ_0 составляет 4,32 у.е.; для γ_0 — 0,056 у.е., что позволяет уверенно диагностировать острый коронарный синдром без подъема сегмента ST. Годограф больной Г.Е.И. на рис. 2 — (■).

Клинический пример № 2.

Больная К. Е. Н., 1940 г.р. Диагноз: ИБС, ОКС без подъема сегмента ST. Пароксизмальная форма фибрилляции предсердий, тахисистолический вариант. ХСН IIА (III ф.к.). Гипертоническая болезнь III ст. Дислипидемия IIА. ГЛЖ. Риск 4. Кризовое течение.

Жалобы: давяще-сжимающие боли в области сердца в течение 2-х часов, длительностью около 20-30 мин, купирующиеся приемом нитратов, повышение АД до 220/120 мм рт. ст., головные боли, одышка при ходьбе, перебои в работе сердца.

Из анамнеза: АГ более 20 лет, стенокардия более 10 лет. В течение месяца до поступления состояние ухудшилось, одышка усилилась, частые подъемы АД. За последние 2-3 дня участились эпизоды болей в сердце, ежедневно пользуется изокетом (1-2 дозы).

ЭКГ при поступлении: ритм синусовый, ЧСС 60 в минуту. Депрессия сегмента ST до 1 мм в V2 — V6, II, III, AVF с (-) T. Динамики сегмента ST за период начального наблюдения нет. Наличие у больной гипертрофии левого желудочка и отсутствие динамики на ЭКГ в первые часы наблюдения не позволяет однозначно связать небольшую депрессию сегмента ST с ишемией миокарда. Госпитализирована в стационар с подозрением на ОКС без подъема сегмента ST. Тест на тропонин T (-). Однако, на фоне отрицательного тропонинового теста и не вполне убедительной ЭКГ, определяется изменение диэлектрического спектра крови по сравнению с контролем, что подтверждает наличие ишемии миокарда. При экспресс-диагностике диэлектрического спектра крови параметры γ_0 , γ_0 импеданс-годографа образца крови выходят за пределы нормы, для γ_0 составляет 4,19 у.е.; для γ_0 — 0,84 у.е., что позволяет диагностировать острый коронарный синдром без подъема сегмента ST. Годограф больной К.Е.Н. представлен на рис. 2 — (▲).

Клинический пример № 3.

Больная Б. А. Я., 1932 г.р. Диагноз: ИБС, ОКС без подъема сегмента ST. Постинфарктный кардиосклероз (1992 г.). Транзиторная суправентрикулярная, желудочковая экстрасистолия. ХСН IIА ст. (III ф.к.). Фон: Гипертоническая болезнь III Риск 4. Сахарный диабет тип 2, ВИП, тяжелое течение, субкомпенсация.

Жалобы: выраженные жгучие боли за грудиной, иррадиирующие в левую руку, без четкой связи с физической нагрузкой, длительностью до 20 мин, проходящие после приема нитратов, сердцебиение, перебои в сердце, повышение АД до 180/100 мм рт.ст., общая слабость, головные боли.

Из анамнеза: ИБС, гипертоническая болезнь более 10 лет. Сахарный диабет 3-4 года. В 1992 году перенесла ОИМ. Макс. цифры АД 180/100 мм рт.ст.

ЭКГ при поступлении: Ритм синусовый, ЧСС 60 уд./мин., ЭОС отклонена резко влево. Нарушение процессов реполяризации в области боковой стенки левого желудочка, депрессия сегмента ST до 1,5-2 мм в V4-V6, (-) T в I, AVL. Троп тест (-). При экспресс-диагностике диэлектрического спектра крови получены следующие результаты. Параметры γ_0 , γ_0 импеданс-годографа образца крови выходят за пределы нормы, для γ_0 составляет 3,99 у.е.; для γ_0 — 0,84 у.е., для γ_0 — 0,064 у.е, что позволяет с уверенностью диагностировать острый коронарный синдром без подъема сегмента ST. Годограф больной Б.А.Я. представлен на рис. 2 — (■).

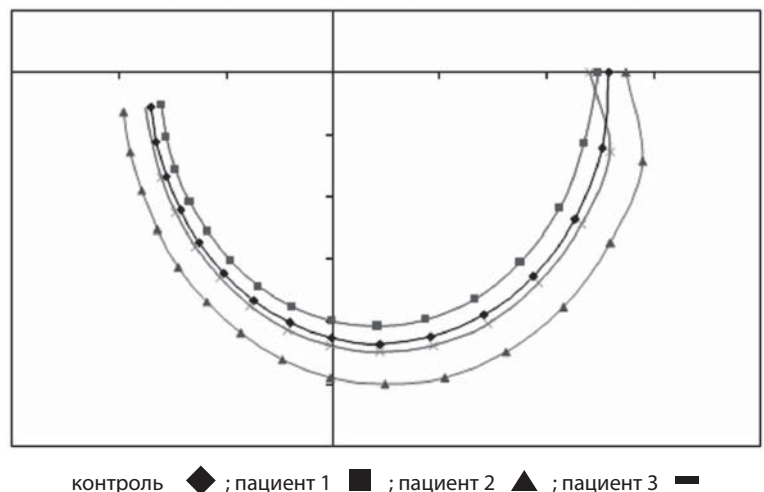


Рис. 2. Диэлектрические показатели (усл. ег.) пациентов с ОКС без повышения ST в сравнении с нормой.

В результате исследования показана высокая специфичность и чувствительность использования диэлектрической Фурье-спектрометрии в экспресс-диагностике острого коронарного синдрома без подъема сегмента ST на ЭКГ и отрицательном тропонине T. Помимо высокой чувствительности, преимуществом предлагаемого способа являются малый объем забираемой для исследования крови, быстрота выполнения, а так же минимальные требования к квалификации исполнителя.

Таким образом, предложенный способ позволяет в лечебном учреждении любого уровня быстро и малозатратно осуществлять диагностику ОКС без подъема сегмента ST и своевременно начинать оказание неотложной помощи данной категории больных.

DIELECTRIC FOURIER – SPECTROSCOPY IN THE EXPRESS-DIAGNOSIS OF ACUTE CORONARY SYNDROME WITHOUT ST-SEGMENT ELEVATION ON ECG AT NEGATIVE TROPONIN TEST

L. A. Andina, A. V. Kovalev,
Yu. I. Greenstein, V. G. Soukhovolsky
Krasnoyarsk State Medical University named
after prof. V. F. Voyno-Yasenetsky

Abstract. The article presents information about the original way of diagnosis of acute coronary syndrome without ST-segment elevation and negative troponin T, using the dielectric Fourier-spectroscopy method. This method enables quick and cost-effective to diagnose acute coronary syndrome without ST-segment elevation, and promptly begin emergency care of such patients.

Key words: acute coronary syndrome, the dielectric Fourier – spectroscopy, cell, blood.

Литература

1. Гринштейн Ю.И. От атеросклероза к атеротромбозу: роль антиромбоцитарной терапии в профилактике острых коронарных событий // Болезни сердца и сосудов. – 2009. – № 1. – С. 46-50.
2. Гринштейн Ю.И. Антиромбоцитарная терапия в профилактике острых коронарных событий у больных с разными формами ишемической болезни и после реваскуляризации // Рос. медиц. вести. – 2009. – Т. 14, № 4. – С.15-19.

3. Коул К.С. Теоретическая и математическая биология. – М.: Мир, 1968. – С. 154-93.
4. Национальные рекомендации по лечению острого коронарного синдрома без стойкого подъема ST на ЭКГ // Кардиоваскулярная терапия и профилактика. – 2006. – Т. 5, Приложение 1. – С. 32.
5. Поллард Дж. Справочник по вычислительным методам статистики. – М.: Финансы и статистика, 1982. – С. 344.
6. Якуш Н.А., Шанцило Э.Ч., Адзерихо И.Э. Сердечные тропонины в клинической практике // Медиц. новости. – 2007. – № 10. – С. 7-10.
7. Braunwald E. Heart Diseases // Developed by Current Medicine, LLC. Philadelphia. – 2005. – P. 47-80.
8. Cardiovascular disease. WHO Fact Sheet. January 2011; Fact sheet N 317. <http://www.who.int/mediacentre/factsheets/fs317/en/index.html>
9. ESC Guidelines for the management of acute coronary syndromes in patients presenting without persistent ST-segment elevation // E.H.J. – 2011. – Vol. 32. – P. 3004-3006.

Сведения об авторах

Андина Лилия Александровна – аспирант кафедры терапии ИПО КрасГМУ; e-mail: liliya-andina@yandex.ru.

Ковалев Антон Владимирович – к.т.н., с.н.с., Красноярский научный центр СО РАН; e-mail: sunhi@nm.ru.

Гринштейн Юрий Исаевич – г.м.н., проф., зав. каф. терапии ИПО КрасГМУ; e-mail: grinstein.yi@mail.ru.

Суховольский Владислав Григорьевич – г.б.н., проф., зав. каф. медицинской и биологической физики КрасГМУ; e-mail: soukhovolsky@nm.ru.

© ПЛЕШКОВА Е. М., ХИМОВА Ю. А.

УДК 616.61-002.3-053.2

ОСОБЕННОСТИ ОКИСЛИТЕЛЬНОГО СТРЕССА В АКТИВНУЮ СТАДИЮ ОСТРОГО ПИЕЛОНЕФРИТА У ДЕТЕЙ

Е. М. Плешкова, Ю. А. Химова

ГБОУ ВПО «Смоленская государственная медицинская академия» Министерства здравоохранения РФ, ректор – д.м.н., проф. И. В. Отвагин; кафедра педиатрии ФПК и ППС, зав. – д.м.н., проф. А. А. Яйленко.

Резюме. В статье представлены данные исследования прооксидантного и антиоксидантного статуса методом хемилюминесценции 26 детей с острым пиелонефритом в активную стадию и 30 практически здоровых детей в возрасте от 1 года до 17 лет. В первые дни антибактериальной терапии выявлено повышение активности прооксидантной системы при достаточной антиоксидантной ёмкости. К 14-му дню антибактериальной терапии зарегистрировано усугубление окислительного стресса за счет не только сохранявшейся повышенной активности прооксидантной системы, но и снижения антиоксидантной защиты.

Ключевые слова: пиелонефрит, хемилюминесценция, окислительный стресс, активные формы кислорода, антиоксидантная защита, дети.

В структуре приобретенной патологии мочевыделительной системы у детей ведущее место занимает пиелонефрит [10]. Исследованиями последних лет установлено, что окислительно-восстановительные процессы и главным образом процессы свободнорадикального окисления липидов (СРОЛ) во многом определяют стабильность гомеостаза живого организма [3]. В физиологических условиях СРОЛ

протекает на крайне низком уровне, что предохраняет организм от накопления токсичных продуктов (липопероксидов, кетонов, альдегидов, оксикислот) в концентрациях, опасных для жизнедеятельности [3].

Пусковым моментом, способствующим активизации СРОЛ, является образование активных форм кислорода (O_2^- , H_2O_2 , HO_2^* , OH^* , $HOCl$ и др.), которые обладая высокой