

4. Bharwani N., Patel S., Prabhudesai S., Fotheringham T., Power N. Acute pancreatitis: The role of imaging in diagnosis and management // *Clinical Radiology*. – 2011. – Vol. 66, № 2. – P. 164-175.

5. Papachristou G.I., Muddana V., Yadav D., O'Connell M., Sanders M.K., Slivka A., Whitcomb D.C. Comparison of BISAP, Ranson's, APACHE-II, and CTSI scores in predicting organ failure, complications, and mortality in acute pancreatitis // *Am. J. Gastroenterol.* – 2009. – Vol.105, № 2. – P. 435-441.

References

1. Saveliev V.S., Filimonov M.I., Gelfand B.R et al. Acute destructive pancreatitis: current state // *Enzyme replacement therapy in abdominal surgery: bulletin of IX All-Russia. Congress of Surgeons.* – М., 2000. – P. 11-14.

2. Balthazar E.J., Ranson J.H., Naidich D.P., Megibow A.J., Caccavale I.R., Cooper M.M. Acute pancreatitis: prognostic value of CT // *Radiology*. – 1985. – Vol. 156, №3. – P. 767-772.

3. Bechien U.Wu. Prognosis in acute pancreatitis // *CMAJ*. – 2011. – Vol. 183, № 6. – P. 673-677.

4. Bharwani N., Patel S., Prabhudesai S., Fotheringham T., Power N. Acute pancreatitis: The role of imaging in diagnosis and management // *Clinical Radiology*. – 2011. – Vol. 66, № 2. – P. 164-175.

5. Papachristou G.I., Muddana V., Yadav D., O'Connell M., Sanders M.K., Slivka A., Whitcomb D.C. Comparison of BISAP, Ranson's, APACHE-II, and CTSI scores in predicting organ failure, complications, and mortality in acute pancreatitis // *Am. J. Gastroenterol.* – 2009. – Vol. 105, № 2. – P. 435-441.

Сведения об авторах

Белобородова Юлия Сергеевна – врач отделения лучевой диагностики № 1 МБУЗ «Городская клиническая больница скорой медицинской помощи имени Н. С. Карповича», г. Красноярск.

Адрес: 660001, г. Красноярск, ул. Курчатова, г. 17; тел. 8(391)2439542; e-mail: danjuly@rambler.ru.

Винник Юрий Семенович – доктор медицинских наук, профессор, заведующий кафедрой общей хирургии ГБОУ ВПО Красноярский государственный медицинский университет имени проф. В. Ф. Войно-Ясенецкого МЗ РФ.

Адрес: 660022, г. Красноярск, ул. Партизана Железняка, 1; тел. 8(391)2508486; e-mail: yuvinnik@yandex.ru.

Белобородов Алексей Александрович – кандидат медицинских наук, доцент кафедры и клиники хирургических болезней имени проф. Ю. М. Лубенского ГБОУ ВПО Красноярский государственный медицинский университет имени проф. В. Ф. Войно-Ясенецкого МЗ РФ.

Адрес: 660001, г. Красноярск, ул. Курчатова, 17; тел. 8(391)2469406; e-mail: beloborodov-as@mail.ru.

Данилина Елена Петровна – кандидат медицинских наук, доцент кафедры и клиники хирургических болезней имени проф. Ю. М. Лубенского ГБОУ ВПО Красноярский государственный медицинский университет имени проф. В. Ф. Войно-Ясенецкого МЗ РФ.

Адрес: 660001, г. Красноярск, ул. Курчатова, 17; тел. 8(391)2469406; e-mail: LenaO-1961@mail.ru.

© КУЖЕЛЬ Д. А., МАТЮШИН Г. В., САВЧЕНКО Е. А.

УДК 616.125.6

ВОПРОСЫ ДИАГНОСТИКИ ОТКРЫТОГО ОВАЛЬНОГО ОКНА

Д. А. Кужель^{1,2}, Г. В. Матюшин¹, Е. А. Савченко¹

¹ ГБОУ ВПО Красноярский государственный медицинский университет имени проф. В. Ф. Войно-Ясенецкого Министерства здравоохранения РФ, ректор – д. м. н., проф. И. П. Артюхов;

² КГБУЗ Красноярская краевая больница № 2, гл. врач Т. Д. Федорова.

Резюме. Открытое овальное окно в последнее время наиболее часто связывается с рядом патологических состояний, таких как мигрень с аурой. Многие эксперты в настоящее время более не относятся к открытому овальному окну как к безобидному состоянию, а в большей степени как к состоянию связанному с опасностью для здоровья и даже для продолжительности жизни.

Ключевые слова: дефект межпредсердной перегородки, открытое овальное окно.

PROBLEMS OF DIAGNOSIS PFO

D. A. Kuzhel^{1,2}, G. V. Matyushin¹, E. A. Savchenko¹

¹ Krasnoyarsk State Medical University named after Prof. V. F. Voyno-Yasenetsky; ² Krasnoyarsk regional hospital № 2

Abstract. Foramen ovale lately most often associated with a number of pathological conditions such as migraine with aura. Many experts are now no longer belong to the open oval window as a harmless condition, but mostly as a state of the associated health risks and even for a lifetime.

Key words: atrial septal defect, patent foramen ovale

Введение

Открытое овальное окно расположено в центральной части межпредсердной перегородки в области овальной ямки и представляет собой «зондовое отверстие», выявляющееся примерно у 25 % лиц во взрослой популяции по данным секционных исследований [15].

Открытое овальное окно является рудиментом нормального кровообращения эмбриона. Анатомически овальное окно образуется из налагающихся частей первичной и вторичной межпредсердной перегородки и действует как клапан, обеспечивающий поток крови справа налево в течение эмбрионального периода [11]. Поскольку

у эмбриона вся венозная кровь (и деоксигенированная системная и с высоким содержанием кислорода из пуповины) дренируется в правое предсердие, поток справа налево через межпредсердную перегородку минуя правый желудочек, является критическим для нормального развития.

Сразу после рождения происходит острое увеличение легочного кровотока, что приводит к повышению давления в левом предсердии, которое начинает превосходить давление в правом предсердии, что сопровождается смещением первичной перегородки вправо к вторичной перегородке и, таким образом, открытое овальное окно закрывается (рис. 1, слева). Поскольку открытое овальное окно присутствует у всех новорожденных, эта аномалия, строго говоря, не является «врожденным» дефектом, однако является самым часто встречающимся «отверстием в сердце» и, в настоящее время, представляет собой одну из самых частых причин для транскатетерного вмешательства. В дальнейшем первичная перегородка спаивается с вторичной, заканчивая септацию предсердий. Однако, у 20 - 25 % всех лиц в общей популяции имеется неполная спайка, что приводит к формированию клапана, составляющего суть открытого овального окна. Когда давление в правом предсердии повышается, как, например, при пробе Вальсальвы или другом изометрическом напряжении, створка первичной перегородки открытого овального окна может снова отклониться влево, таким образом, допуская небольшой поток справа налево, как это наблюдается в норме у эмбриона (рис. 1).

Степень открытия, частота и объем шунтирования справа налево зависит от множества причин, включая растяжимость правого предсердия, градиент давления между предсердиями, нарушений анатомии (расширение корня аорты, подъем правого купола диафрагмы) и, в наибольшей степени, от свойств ткани первичной перегородки. При относительно твердой первичной перегородке, поток справа налево может возникнуть только при сильном напряжении. Если первичная перегородка очень тонкая и мобильная, как, например, при аневризме межпредсердной перегородки, то открытие может происходить спонтанно с фазами сердечного или дыхательного цикла. С другой стороны, если и вторичная перегородка является слабой или в случае повышения давления в левом предсердии первичная перегородка может выдвигаться далее вправо, что создает условия для шунтирования слева направо, представляя собой своеобразный эквивалент пролапса и регургитации. Открытое овальное окно в этом случае уже будет функционировать как дефект межпредсердной перегородки. Различие в открытом овальном окне и маленьком дефекте межпредсердной перегородки имеет небольшое практическое значение и критерии их дифференциальной диагностики остаются неясными. Наличие четкого наложения первичной и вторичной перегородок делает предпочтительным диагноз открытого овального окна, так как диагноз дефекта межпредсердной перегородки предполагает дефицит ткани перегородки [15].

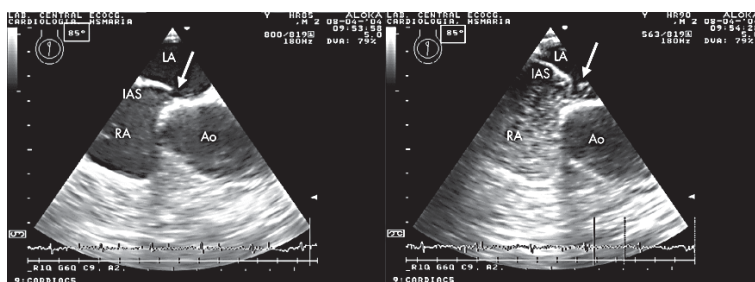


Рис. 1. Чреспищеводная эхокардиография у пациента с открытым овальным окном. Слева показано широкое расхождение краев межпредсердной перегородки в области овальной ямки (стрелка). Справа прохождение микропузырьков контраста через межпредсердную перегородку во время пробы Вальсальвы (стрелка). Ao, корень аорты; IAS, межпредсердная перегородка; LA, левое предсердие; RA, правое предсердие.

С другой стороны, в практических целях, учитывая отсутствие значимого влияния на гемодинамику и возможность спонтанного закрытия, все отверстия в области овальной ямки размером менее 5 мм предлагается обозначать как открытое овальное окно, тогда как отверстия более 6 мм как дефект межпредсердной перегородки [1].

В целом, пациенты с открытым овальным окном не имеют симптоматики, поэтому эта аномалия клинически никогда не выявляется. Самым частым клиническим осложнением открытого овального окна считается парадоксальная эмболия [11]. Хотя миграция тромба в висцеральные органы может пройти незамеченной, эмболия в мозговые артерии вызывает инсульт или транзиторные ишемические атаки, а эмболия в коронарные артерии приводит к развитию инфаркта миокарда. У пациентов без факторов риска, за исключением открытого овального окна, также могут наблюдаться селезеночные, печеночные, почечные и инфаркты в сетчатку глаза. Поэтому, когда другие источники тромбоэмболизма не обнаружены, как причину можно заподозрить открытое овальное окно.

В последние годы изучается связь открытого овального окна со многими клиническими синдромами, такими как мигрень, гипоксемия, кессонная болезнь у дайверов и людей, работающих на высоте [8,9,10,12,14,15]. Также выясняется связь открытого овального окна с развитием отека легких в условиях высокогорья [15]. Гипоксемия у пациента с открытым овальным окном может наблюдаться, по тем же причинам, что и у больного с дефектом межпредсердной перегородки, то есть при снижении растяжимости правого желудочка, когда возникает кровоток справа налево через межпредсердную перегородку. Подобная физиология была описана у пациентов с обструктивным ночным апноэ, а также у лиц после тромбоэмболии легочной артерии и инфаркта правого желудочка. Кроме того, значимая гипоксемия может возникнуть при нормальном давлении в правом предсердии, когда анатомическое искажение межпредсердной перегородки вызывает шунт справа налево на уровне предсердий, то есть при синдроме orthodeoxia-platurnea. Эти пациенты испытывают острое падение насыщения кислородом артериальной крови при переходе из горизонтального положения в вертикальное.

Развитие кессонной болезни связывают с вторичной эмболией воздухом при шунтировании справа налево через открытое овальное окно у водолазов (дайверов) или лиц, работающих на высоте. Перечень состояний, при которых открытое овальное окно может вызывать или ухудшать гипоксию представлен ниже:

- клапанный стеноз легочной артерии;
- аномалия Эбштейна и другие нарушения трикуспидального клапана;
- инфаркт правого желудочка;
- синдром Orthodeoxia-platypnoea;
- хронические болезни легких (обструктивные или рестриктивные);
- легочная эмболия (острая или хроническая);
- легочная гипертензия (первичная и вторичная).

Диагностика. Исключение или подтверждение маленькой межпредсердной коммуникации лучше всего выполнять при трансторакальном или пищеводном ультразвуковом исследовании с введением контрастного вещества. Смешивание контраста с не содержащей контраст кровью через межпредсердную перегородку обеспечивает прямое доказательство наличия шунта (рис. 1). Чреспищеводная эхокардиография с введением контраста является наиболее чувствительной методикой для выявления открытого овального окна и считается «золотым стандартом» диагностики с чувствительностью 79%, тогда как обычная трансторакальная эхокардиография обладает чувствительностью – 7 %, которая увеличивается до 50 % при использовании контраста и до 62,5% при использовании контраста и тканевой гармонике [12].

Помимо выявления открытого овального окна чреспищеводная эхокардиография также помогает в диагностике аневризм межпредсердной перегородки, которые определяются у 2-10 % пациентов, перенесших это исследование, причем во многих случаях аневризмы связаны с шунтированием на уровне предсердий. Согласно P.C. Hanley с соавт. [4], строгим критериям аневризмы межпредсердной перегородки относят смещение ≥ 15 мм от плоскости межпредсердной перегородки или общий размах колебательного движения ≥ 15 мм с основанием смещающейся ткани ≥ 15 мм (рис. 2). Обычно аневризма межпредсердной перегородки связана или с ее фенестрацией или с открытым овальным окном [9,10]. Присутствие высоко подвижной межпредсердной перегородки является существенным фактором риска открытого овального окна и парадоксальной эмболии (рис. 2).

В настоящее время нет общепринятой стандартизированной оценки размера шунтирования справа налево при которых открытое овальное окно может вызывать или ухудшать гипоксию. Тем не менее, предложено диагностировать открытое овальное окно, если в левом предсердии появляется, по крайней мере, три пузырька контраста. Степень шунтирования через открытое овальное окно определяется как маленькая, если в левом предсердии появляются 3-9 пузырьков контраста, как умеренная, если наблюдаются 10-30 пузырьков контраста и как большая, если в левое предсердие попадает более 30 пузырьков. Другими авторами

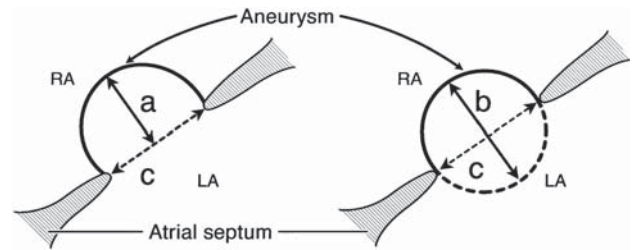


Рис. 2. Критерии аневризмы межпредсердной перегородки. Провисание межпредсердной перегородки или ее части на 15 мм за срединную ее линию ($a, \geq 15$ мм) или фазное движение в течение кардиореспираторного цикла на 15 мм с общей амплитудой ($b, 15$ мм) и диаметром основания аневризматической части 10 мм ($c, 10$ мм).

предложено оценивать степень шунтирования по 3-х балльной шкале, где за 1 балл принимается наличие нескольких пузырьков в левом предсердии, а за 3 балла - облако пузырей [14]. Однако, нужно помнить, что величина шунтирования может быть вариабельной и не обязательно коррелирует с анатомическим размером открытого овального окна. В результате того, что в открытое овальное окно направляется кровотоки (и возможные тромбозы) из нижней полой вены, тогда как контрастное исследование использует кубитальные вены (бассейн верхней полой вены), даже крупное открытое овальное окно может быть пропущено, так как контраст может смываться потоком из нижней полой вены [12]. Кроме того, использование седативных препаратов во время процедуры чреспищеводной эхокардиографии делает затруднительным выполнение пробы Вальсальвы, что также может сказываться на диагностике открытого овального окна и оценке размера шунтирования.

В качестве примера открытого овального окна приводим следующий случай. 30.09.2008 г. в отделение функциональной диагностики, КГБУЗ Красноярская краевая больница №2 обратилась пациентка С. 35 лет с просьбой сделать ультразвуковое исследование сердца по причине частых эпизодов сердцебиения с ЧСС 100-110 уд/мин. Другой кардиальной или неврологической симптоматики не описывала. На выполненной в тот же день эхокардиографии была выявлена аневризма межпредсердной перегородки с выраженным выбуханием и небольшой шунт слева направо (рис. 3) шириной около 3-4 мм. Признаков объемной перегрузки правого желудочка не наблюдалось. Левые отделы и клапанный аппарат без видимой патологии. При объективном осмотре кожные покровы чистые. В легких дыхание везикулярное, хрипов нет, ЧДД 16 в мин. Тоны сердца аритмичные, с ЧСС 102 уд/мин, АД 124/72 мм рт. ст. Живот при пальпации мягкий безболезненный, печень не увеличена.

В 1877 году J. Sohnheim первым указал причинно следственную связь между открытым овальным окном и нарушением мозгового кровообращения [3]. Принято считать, что открытое овальное окно часто наблюдается у молодых пациентов (< 55 лет) с необъясненным («криптогенным») инсультом. Предполагаемый механизм сосудистого события у таких лиц – миграция тромба (реже воздуха)

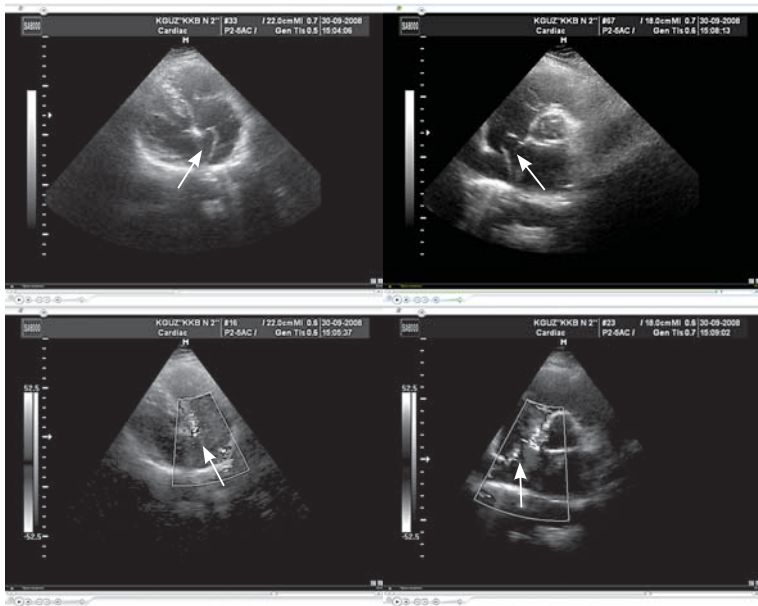


Рис. 3. Верхняя часть. Слева апикальный доступ позиции 4-х камер, справа – парастеральный доступ позиции короткой оси на уровне аорты. Показана аневризма межпредсердной перегородки с выпячиванием в сторону правого предсердия (стрелки). Нижняя часть. Тот же пациент в тех же доступах с регистрацией небольшого потока через аневризму межпредсердной перегородки при цветовом доплеровском картировании (поток показан стрелкой).

или жира) из венозной системы в левое предсердие через открытое овальное окно, с последующей эмболией в системный круг. Парадоксальная эмболия через открытое овальное окно обычно требует присутствия «триады», включающей повышение давления в правом предсердии, источник венозного тромбоза и наличие открытого овального окна. Однако в последнее время взаимосвязь этих факторов и криптогенного инсульта некоторыми авторами подвергается сомнению [7].

Тем не менее, механизмы развития цереброваскулярных событий у пациентов с открытым овальным окном остаются спорными. Казуистические случаи выявления мигрирующих тромбов из системных вен через открытое овальное окно широко описаны [2] и привели к гипотезе венозного тромбоза как источника криптогенных инсультов (рис. 4). Однако такие тромбы являются достаточно крупными и должны приводить к обтурации крупных

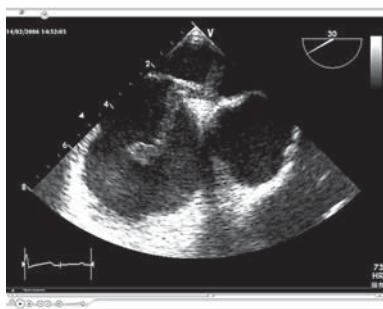


Рис. 4. Чреспищеводная эхокардиография показывает миграцию венозного тромбозембола через овальное окно в левое предсердие.

церебральных сосудов, тогда как такие пациенты обычно имеют небольшие или умеренные неврологические события. Это несоответствие привело к предположению, что маленький эмболический материал *in situ* находится внутри открытого овального окна, так как форма некоторых окон в виде туннеля может predispose к застою и формированию определенного прокоагулянтного потенциала. Прямых доказательств этого предположения недостаточно, однако по данным одного из исследований [9] встречаемость рецидива криптогенного инсульта у лиц с аневризмой межпредсердной перегородки и открытым овальным окном была существенно выше (15,2%), по сравнению с лицами, имеющими только открытое овальное окно (2,3%).

Первое сообщение о транскатетерном закрытии дефекта межпредсердной перегородки было опубликовано в 1974 году [5]. В настоящее время существует множество приборов, способных неинвазивно закрыть отверстие в области овальной ямки (рис. 5). Однако, несмотря на быстрый рост, относительную легкость, безопасность и эффективность транскатетерных закрытий, в настоящее время нет никаких одобренных показаний

для выполнения этой методики у пациентов с открытым овальным окном [15]. Многочисленные наблюдения показали преимущество транскатетерного закрытия открытого овального окна в профилактике рецидива неврологических событий (нарушения мозгового кровообращения, транзиторная ишемическая атака) перед лекарственной терапией (дезагреганты, антикоагулянты). Однако проведенные рандомизированные исследования и их мета-анализ дали достаточно противоречивые результаты относительно преимуществ инвазивного подхода [6, 13, 16]. Более того, описана большая встречаемость фибрилляции предсердий после транскатетерного закрытия открытого овального окна. Учитывая вышесказанное, каждого пациента с открытым овальным окном нужно рассматривать индивидуально, в зависимости от клинических проявлений. Поскольку огромное большинство пациентов с изолированным открытым овальным окном не имеет симптоматики, нет никаких показаний для профилактического закрытия его у бессимптомных лиц. Для пациентов, у которых наблюдался криптогенный инсульт или парадоксальная эмболия, варианты лечения включают прием дезагрегантов или антикоагулянтов и рекомендуется закрытие с помощью транскатетерных методик. Поскольку проспективные, рандомизированные исследования не обеспечили категорического ответа относительно того, какая терапия обеспечивает лучшую долгосрочную профилактику от повторного нарушения мозгового кровообращения, необходимы дальнейшие исследования. Несмотря на то, что ретроспективные исследования показывают существенное улучшение состояния и даже исчезновение заболевания




Рис. 5. Различные приборы, используемые для чрескатетерного закрытия открытого овального окна.

у 34% лиц с мигренью после транскатетерного закрытия открытого овального окна, также существует мало проспективных данных, поддерживающих эту тактику. Напротив, у пациентов с синдромом orthodeoxia-platurnea, открытое овальное окно должно быть закрыто во всех случаях. Закрытие приводит к немедленному устранению шунтирования справа налево и нормализации насыщения крови кислородом. Кессонная болезнь у дайверов также может быть предотвращена при закрытии открытого овального окна, хотя также имеется мало данных относительно полезности этого вмешательства [15].

К осложнениям транскатетерного закрытия относят эмболизацию окклюдером, хотя подобные случаи встречаются реже и реже. К другим существенным осложнениям, встречающимся у менее 1 % лиц, относят инфекции, эрозии перикарда или аорты, новый дефект межпредсердной перегородки, вызванный смещением тонкой первичной перегородки, пароксизм или стойкая фибрилляция предсердий примерно у 10 % пациентов в раннем периоде после имплантации, которые обычно купируются спонтанно. Тромбоз окклюдера, выявленный при чреспищеводной эхокардиографии, наблюдается примерно у 1-6 % лиц [10].

Заключение

Открытое овальное окно представляет собой проблему не только в диагностике, но и в тактике ведения пациентов. Несмотря на бурный рост малоинвазивных, транскатетерных вмешательств, определение круга лиц, которым необходима интервенционная коррекция, остается неясным. В клиническом случае, описанном выше, пациентка предъявляла жалобы в большей степени характерные для вегето-сосудистой дистонии. Несмотря на наличие аневризмы межпредсердной перегородки и открытого овального окна размеры полостей и функция сердца не были нарушены. Таким образом, на основании жалоб, данных анамнеза и ультразвукового исследования сердца пациентке был разъяснен доброкачественный характер ее состояния, предложено дальнейшее наблюдение, в случае рецидивов тахикардии рекомендовано обращение к кардиологу с целью назначения симптоматической терапии.

Литература

1. Шарыкин А.С. Врожденные пороки сердца / Руководство для педиатров, кардиологов, неонатологов. – 2 изд. – М.: изд-во БИНОМ, 2009. – С. 111-122.
2. Cohnheim J. Thrombose und Embolie. – Vorlesung über allgemeine Pathologie. – Berlin: Hirschwald, 1877. – P. 134.
3. Hanley P.C., Tajik A.J., Hynes J.K. et al. Diagnosis and classification of atrial septal aneurysm by two-dimensional echocardiography: report of 80 consecutive cases // J. Am. Coll. Cardiol. – 1985. – Vol. 6. – P. 1370-1382.
4. King T.D., Thompson S.L., Steiner C. Secundum atrial septal defect. Nonoperative closure during cardiac catheterization // JAMA. – 1976. – Vol. 235. – P. 2506-2509.
5. Landzberg M.J., Khairy P. Indications for the closure of patent foramen ovale // Heart. – 2004. – Vol. 90. – P. 219-224.
6. Mas J-L., Arquizan C., Lamy C. et al. Recurrent Cerebrovascular Events Associated with Patent Foramen Ovale, Atrial Septal Aneurysm, or Both // N. Eng. J. Med. – 2001. – Vol. 345. – P. 1740-1746.
7. Meier B. Closure of patent foramen ovale: technique, pitfalls, complications, and follow up // Heart. – 2005. – Vol. 91. – P. 444-448.
8. Pinto F J. When and how to diagnose patent foramen ovale // Heart. – 2005. – Vol. 91. – P. 438.
9. Seiler C. How should we assess patent foramen ovale? // Heart. – 2004. – Vol. 90. – P. 1245-1247.
10. Sommer R.J., Hijazi Z.M., Rhodes J.F. Pathophysiology of Congenital Heart Disease in the Adult. Part I: Shunt Lesions // Circulation. – 2008. – Vol. 117. – P. 1090-1099.

References

1. Sharykin A.S. Congenital heart disease / guide for pediatricians, cardiologists, neonatologists. – 2nd ed. – Moscow: Publ. BINOM. – 2009. – P. 111-122.
2. Cohnheim J. Thrombose und Embolie. – Vorlesung über allgemeine Pathologie. – Berlin: Hirschwald, 1877. – P. 134.
3. Hanley P.C., Tajik A.J., Hynes J.K. et al. Diagnosis and classification of atrial septal aneurysm by two-dimensional echocardiography: report of 80 consecutive cases // J. Am. Coll. Cardiol. – 1985. – Vol. 6. – P. 1370-1382.
4. King T.D., Thompson S.L., Steiner C. Secundum atrial septal defect. Nonoperative closure during cardiac catheterization // JAMA. – 1976. – Vol. 235. – P. 2506-2509.
5. Landzberg M.J., Khairy P. Indications for the closure of patent foramen ovale // Heart. – 2004. – Vol. 90. – P. 219-224.
6. Mas J-L., Arquizan C., Lamy C. et al. Recurrent Cerebrovascular Events Associated with Patent Foramen Ovale, Atrial Septal Aneurysm, or Both // N. Eng. J. Med. – 2001. – Vol. 345. – P. 1740-1746.
7. Meier B. Closure of patent foramen ovale: technique, pitfalls, complications, and follow up // Heart. – 2005. – Vol. 91. – P. 444-448.
8. Pinto F J. When and how to diagnose patent foramen ovale // Heart. – 2005. – Vol. 91. – P. 438.
9. Seiler C. How should we assess patent foramen ovale? // Heart. – 2004. – Vol. 90. – P. 1245-1247.

10. Sommer R.J., Hijazi Z.M., Rhodes J.F. Pathophysiology of Congenital Heart Disease in the Adult. Part I: Shunt Lesions // Circulation. — 2008. — Vol. 117. — P. 1090-1099.

Сведения об авторах

Кужель Дмитрий Анатольевич — кандидат медицинских наук, доцент кафедры кардиологии и функциональной диагностики ГБОУ ВПО Красноярский государственный медицинский университет имени проф. В. Ф. Войно-Ясенецкого МЗ РФ, заведующий отделением функциональной диагностики КГБУЗ Красноярская краевая больница № 2.

Адрес: 660049, Красноярск, ул. К. Маркса, г. 43; тел. 8(391)2273950; e-mail: ofdkkb2@4mail.ru

Матюшин Геннадий Васильевич — доктор медицинских наук, профессор, заведующий кафедрой кардиологии и функциональной диагностики ГБОУ ВПО Красноярский государственный медицинский университет имени проф. В. Ф. Войно-Ясенецкого МЗ РФ.

Адрес: 660022, Красноярск, ул. П. Железняк, г. 1; тел. 8(391) 2442218; e-mail: fdiag@rambler.ru.

Савченко Елена Александровна — кандидат медицинских наук, доцент кафедры кардиологии и функциональной диагностики ГБОУ ВПО Красноярский государственный медицинский университет имени проф. В. Ф. Войно-Ясенецкого МЗ РФ.

Адрес: 660022, Красноярск, ул. П. Железняк, г. 1; тел. 8(391) 2442218; e-mail: lenasavchenko@rambler.ru.

© ПОМЕШКИНА С. А., БАРБАРАШ О. Л.

УДК: 616.12-005.4-089-085.22-036.8

ПРИВЕРЖЕННОСТЬ К ТЕРАПИИ БОЛЬНЫХ ИШЕМИЧЕСКОЙ БОЛЕЗНЬЮ СЕРДЦА, ПОДВЕРГШИХСЯ КОРОНАРНОМУ ШУНТИРОВАНИЮ

С. А. Помешкина, О. Л. Барбараш

ФГБУ Научно-исследовательский институт комплексных проблем сердечно-сосудистых заболеваний СО РАМН, директор — д. м. н., проф. О. Л. Барбараш.

Цель исследования. Оценить динамику приверженности к выполнению рекомендаций по вторичной профилактики ишемической болезни сердца у пациентов, перенесших коронарное шунтирование.

Материалы и методы. Обследованы 329 пациентов со стабильной ишемической болезнью сердца за 5-7 дней перед проведением коронарного шунтирования и через год после него. Оценивались клиническое состояние пациента, данные истории болезни и амбулаторных карт пациентов.

Результаты. В течение года после операции не изменилось количество курящих пациентов, пациентов с ожирением, а также достигших компенсации артериальной гипертензии. Через год после операции отмечается достоверное увеличение количества пациентов, принимающих рекомендуемую лекарственную терапию.

Заключение. Отмечается недостаточная приверженность больных к выполнению рекомендаций после коронарного шунтирования.

Ключевые слова: приверженность к лечению, коронарное шунтирование, кардиоваскулярные факторы риска, вторичная профилактика.

THERAPY ISCHEMIC HEART DISEASE COMPLINE OF PATIENTS WITH CORONARY ARTERY BYPASS GRAFTING

S. A. Pomeshkina, O. L. Barbarash

Research Institute for Complex Issues of Cardiovascular Diseases

The aim of the study is to assess the dynamics of adherence to the recommendations for secondary prevention of coronary heart disease in patients undergoing coronary artery bypass grafting.

Materials and Methods. *The study included 329 patients with stable coronary heart disease for 5-7 days prior to coronary bypass surgery and one year after it. Evaluated the clinical condition of the patient data and medical records of outpatients patients.*

Results. *Within a year after the operation has not changed the number of smoking patients, obese patients, and also reached the compensation hypertension. The number of patients taking the recommended medicine were increased significantly after one year of the surgery.*

Conclusion. *We noted a lack of commitment to implement the recommendations of patients after coronary bypass surgery.*

Key words: *adherence to treatment, coronary bypass surgery, cardiovascular risk factors, secondary prevention.*

Введение

Приверженность пациентов к выполнению врачебных рекомендаций в последние годы приковывает к себе внимание врачей всех специальностей. Особенно остра эта проблема у пациентов с сердечно-сосудистой патологией,

так как эти заболевания являются причиной значительных потерь общества в связи с сокращением продолжительности жизни, утратой трудоспособности и низкими показателями качества жизни [6, 7]. Низкая приверженность к выполнению рекомендаций врача наиболее актуальна