

Случаи из практики



© РЕЗНИК И. И., ИДОВ Э. М., ИОФИН А. И., БЫКОВ А. Н., ЗАВЕРШИНСКИЙ Ю. А.

УДК: 616.126-002-002

ИНФЕКЦИОННЫЙ ЭНДОКАРДИТ У ПАЦИЕНТА ПОСЛЕ ТРАНСПЛАНТАЦИИ СЕРДЦА

И. И. Резник¹, Э. М. Идов³, А. И. Иофин², А. Н. Быков², Ю. А. Завершинский²

¹ГБОУ ВПО Уральский государственный медицинский университет Министерства здравоохранения РФ, Екатеринбург, ректор – д. м. н., проф. С. М. Кутепов; ²ГБУЗ СО Свердловская областная клиническая больница № 1, Екатеринбург, гл. врач – д. м. н., проф. Ф. И. Бадаев; ³ГБУЗ СО Областной центр «Сердце и сосуды» им. М. В. Савичевского, руководитель – д. м. н., проф. Э. М. Идов.

Резюме. Сегодняшний день обозначил новые тенденции в продолжающейся эволюции инфекционного эндокардита. Это касается появления новой формы заболевания, а именно – инфекционного эндокардита трансплантированного сердца. Это подтверждает давно известный постулат «Инфекционный эндокардит – следствие прогресса медицины».

Ключевые слова: инфекционный эндокардит, трансплантация сердца.

INFECTIOUS ENDOCARDITIS IN PATIENTS AFTER HEART TRANSPLANTATION

I. I. Reznik¹, E. M. Idov³, A. I. Iophon², A. N. Bykov², Yu. A. Zavershinsky²

¹Ekaterinburg State Medical University; ²Sverdlovsk regional clinical hospital № 1;

³Regional Center "Heart and blood vessels" named after M.V. Savichevsky

Abstract. Nowadays there are new trends in the continuing evolution of infectious endocarditis. This applies to the emergence of a new form of the disease – namely, infective endocarditis of transplanted heart. This confirms the long-known postulate: «Infective endocarditis – a consequence of medical progress».

Key words: infective endocarditis, heart transplantation.

Инфекционный эндокардит (ИЭ) после трансплантации органов тесно связан с подавлением иммунной системы [3,10]. Довольно мощная иммуносупрессивная терапия является вынужденной мерой, необходимой для предотвращения феномена отторжения трансплантата [3]

В литературе упоминается о 22 случаях развития инфекционного эндокардита у пациентов с пересаженным сердцем. Первый случай инфекционного эндокардита трансплантированного органа был опубликован в 1989 году [8]. В настоящее время инфекционный эндокардит является известным, но далеко не частым [9] осложнением после трансплантации сердца. Частота возникновения данного осложнения составила 6% при наблюдении за 100 пациентами в течение двух лет [15]. Этиология инфекционного эндокардита у реципиентов существенно отличается от таковой у больных инфекционным эндокардитом естественных клапанов, в частности обращает внимание существенная роль грибковой инфекции, чему в немалой степени способствует иммуносупрессия. Сообщается о значительной роли грибов рода *Aspergillus*, доля которых составила 28% в этиологической структуре заболевания [11]. Среди бактериальной флоры весьма прочные позиции у *S.aureus* (28%), в то время как роль зеленеющего стрептококка и энтерококка существенно ниже – 4,3 и 10,9% соответственно [7,11,14].

У 74% больных инфекционный эндокардит возникает во время пребывания в стационаре, то есть инфицирование происходит вследствие инвазивных вмешательств, либо из очага раневой инфекции. Грибковый эндокардит развивается преимущественно в первые 30 суток после операции [11], а бактериальный – в более поздние сроки [6,7,14]. При бактериальной этиологии заболевания инфекционный процесс локализуется практически всегда на клапанах правого сердца (94%), тогда как грибковый эндокардит довольно часто поражает левые камеры – 46,2% [5,11,12,13].

Заболевание не диагностируется при жизни в 58% случаев, что свидетельствует о явной недооценке самой возможности развития такого осложнения у реципиентов после трансплантации [4]. Данная статистика, к сожалению, характерна в целом для инфекционного эндокардита – согласно нашим данным, более чем у 50% пациентов диагноз устанавливается позднее трех месяцев от начала заболевания [1,2].

Как известно, начало эры трансплантации сердца относится к декабрю 1967 года, когда Кристиан Барнард произвел первую успешную клиническую пересадку сердца Луису Вашкански в Кейптауне. Пациент умер через 18 дней из-за тяжелой пневмонии на фоне терапии преднизолоном и азатиоприном.

12 марта 1987 года профессор В. И. Шумаков в НИИ-ТиИО МЗ СССР выполнил первую успешную пересадку сердца в России, а на Урале первая ортотопическая трансплантация сердца была осуществлена 12 декабря 2006 года в областном центре «Сердце и сосуды» им. М. В. Савичевского в ГБУЗ СО «СОКБ № 1» г. Екатеринбурга. К настоящему времени Свердловская областная больница № 1 имеет опыт в количестве 31 пересадки сердца.

Приводим клиническое наблюдение.

Пациент Ч., 1962 г.р. в 2003 г. (в возрасте 41 г.) на фоне полного благополучия перенес инфаркт миокарда с з.О, передний распространенный, осложненный формированием мешотчатой аневризмы верхушки и передней стенки левого желудочка и развитием ранней постинфарктной стенокардии, ХСН II ФК (NYHA).

В июле 2003 г. проведена ангиопластика со стентированием передней нисходящей артерии.

В августе 2004 г. — повторный инфаркт передней стенки левого желудочка, при проведении КАГ выявлен рестеноз в стенке. Проведена операция аортомаммарокоронарного шунтирования с положительным эффектом: снижение частоты ангинозных приступов, увеличение толерантности к физическим нагрузкам.

В 2008 г. — возобновление клиники стенокардии, прогрессирование ХСН.

Данные Эхо-КГ: уплотнение аорты, увеличение левого предсердия (4,8 — 6,3 см) и ЛЖ — КДР 7,4 см, КСР 6,0 см, КДО — 242,0 мл, КСО — 183,0 мл. Давление в правом желудочке — 48 мм рт.ст., ФВ — 22%, митральная регургитация I-II степени, диффузный гипокинез всех стенок левого желудочка, мешотчатая аневризма в области верхушки левого желудочка.

Пациент был обследован по программе ортотопической трансплантации сердца (ОТС), включен в лист ожидания. После пребывания в листе ожидания в течение 2,5 лет, 21 июня 2011 г. произведена ОТС.

Согласно протоколу ведения пациентов после ОТС, назначена постоянная иммуносупрессивная терапия: програф 3,5 мг 2 раза в день, майфортик 720 мг два раза в сутки, медрол 4 мг один раз в сутки, валганцикловир 900 мг 1 раз в сутки, антиагреганты, статины.

По данным эндомикардиальной биопсии (ЭМБ), выполненной согласно протоколу ведения пациента после ОТС в конце первой недели, выявлено острое клеточное отторжение трансплантата IA степени по Стенфордской классификации, которое не требует усиления иммуносупрессивной терапии.

Динамика лабораторных показателей: HGB 95 г/л — 110 г/л, лейкоциты 20,0 — 11,0 $\times 10^9$ /л, креатинин 193 мкмоль/л — 93 мкмоль/л, мочевина 16,6 — 7,8 ммоль/л. На ЭКГ после удаления временного ЭКС сохранялся синусовый ритм 58-86 в мин.

ЭхоКГ: аорта — 3,6 см, левое предсердие увеличено — 4,1 — 5,5 см, полость ЛЖ — КДР 4,7 см, КСР 3,0 см, Р в ПЖ — 31 мм рт.ст., ФВ — 66%, трикуспидальная недостаточность I ст.

Пациент выписан в удовлетворительном состоянии 24 июля 2011 г.

Контрольные ЭхоКГ в июле и августе 2011 г.: аорта — 3,6 см, левое предсердие увеличено — 4,6-6,0 см, правое предсердие увеличено — 5,0 — 4,8 см, полость левого желудочка — КДР 5,0 см, КСР 3,2 см, давление в правом желудочке — 25 мм рт.ст., ФВ — 66%, трикуспидальная регургитация I ст., митральная регургитация I ст.

В начале октября 2011 года появились жалобы на общую слабость, надрывной сухой кашель, заложенность носа, повышение температуры тела до 37,0°C-37,2°C, в связи с чем госпитализирован 10 октября 2011г. в кардиологическое отделение СОКБ №1. В физикальном статусе обращало на себя внимание появление систолического шума над мечевидным отростком грудины, усиливающегося на вдохе. Зарегистрированы изменения в общем анализе крови: HGB 126-117-115 г/л, лейкоциты $8,0 \times 10^9$ /л, лейкоцитарная формула — при поступлении сегментоядерный нейтрофилез (87%) и лимфоцитопения (12%), количество тромбоцитов в пределах нормы, СОЭ — 44 мм в час.

Однократно (всего сделано 3 посева крови) получена положительная гемокультура — MRSA, чувствительный к ванкомицину.

Анализ гемостазиограммы: «лабораторный» синдром ДВС — ортофенантролиновый тест 6,5 (норма 0-4,5).

Прокальцитонинный тест 0,053 нг/мл (в пределах нормы).

Эхо-КГ 11 октября 2011 г.: в динамике отмечается увеличение правых камер сердца, створки трикуспидального клапана утолщены в сравнении со створками митрального клапана.

Чреспищеводная (ЧП) Эхо-КГ (рис. 1): створки трикуспидального клапана утолщены, неоднородны, на септальной створке лоцируется образование 4-5 мм — вегетация? Трикуспидальная регургитация I-II ст. Давление в правом желудочке 31 мм рт.ст. Заключение: УЗ — признаки инфекционного эндокардита трикуспидального клапана.

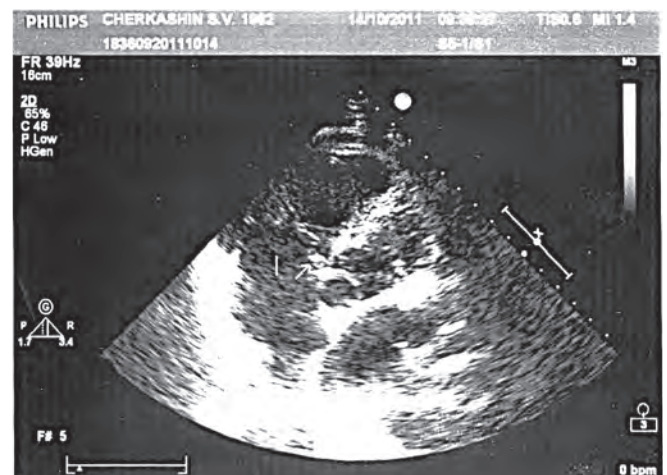


Рис. 1. Вегетация на септальной створке трикуспидального клапана.

Учитывая экзвивитность ситуации (ИЭ на фоне иммуносупрессивной терапии), принято решение назначить бактерицидный антибиотик даптомицин (500 мг/сут., из расчета 8 мг/кг массы тела, внутривенно), нежели бактериостатик ванкомицин.

На фоне терапии даптомицином на третьи сутки достигнута стойкая нормализация температуры тела. Динамика лабораторных показателей также давала повод для оптимизма: лейкоциты $8,0 - 6,5 - 5,9 \times 10^9/\text{л}$, сегментоядерные нейтрофилы – 87%-78%-68%, лимфоциты – 12 %-16%-25%, СОЭ – 44-25-12 -10-8-5 мм в час. Констатирована клинико-лабораторная ремиссия.

ЧП Эхо-КГ 28 октября 2011г.: створки трикуспидального клапана утолщены, на септальной створке лоцируется образование повышенной эхо-плотности 3-4 мм. Трикуспидальная регургитация II ст. Давление в правом желудочке 30 мм рт.ст.

Пациент выписан из стационара 18 ноября 2011г. в удовлетворительном состоянии.

ЧП Эхо-КГ в динамике (22 декабря 2011 г.): на септальной створке трикуспидального клапана лоцируется образование (кальцинат) 2-3 мм, трикуспидальная регургитация II ст. (вдоль межпредсердной перегородки). Давление в правом желудочке 28 мм рт., параметры левого желудочка в пределах нормальных значений. Фракция выброса левого желудочка 74%.

Ухудшение состояния с середины сентября 2012г.: после контакта с заболевшими ОРВИ членами семьи отметил появление общей слабости, потливости, снизилась толерантность к физическим нагрузкам. Через несколько дней – подъемы температуры до $38,5^\circ\text{C}$ с познабливаниями. Утром 30 сентября внезапно появились симптомы левостороннего гемипареза, нарушения речи, в связи с чем в экстренном порядке был доставлен в ОКБ №1.

Проведено обследование: Эхо-КГ 4 октября 2012 г.: камеры сердца не расширены, «старая» вегетация на септальной створке трикуспидального клапана, давление в правом желудочке 43 мм рт.ст. Эхо-кГ 9 октября 2012 г.: в полости левого предсердия по латеральной стенке лоцируется флотирующее образование размером 10/7 мм – свежая вегетация. Заключение: признаки пристеночного инфекционного эндокардита левого предсердия.

Рентгенологическое исследование легких 6 октября 2012 г: двусторонняя полисегментарная пневмония.

Лабораторные данные: в общем анализе крови нарастающая лейкопения (2,8-2,2-1,7), анемия (HGB – 85 г/л), СОЭ 53 мм/час, креатинин 300 мкмоль/л, мочевины 30,7 ммоль/л.

Антибактериальная терапия – даптомицин 500 мг внутривенно, меронем 1 г 2 раза в день. 10 октября 2012 г. – нарастание неврологической симптоматики, диагностировано повторное острое нарушение мозгового кровообращения в бассейне правой внутренней сонной артерии с ишемией ствола головного мозга и геморрагической трансформацией. В коматозном состоянии

переведен в реанимационное отделение, где начата искусственная вентиляция легких.

15 октября 2012 г. констатирована смерть.

Патологоанатомический диагноз: Инфекционный эндокардит трансплантированного сердца: пристеночный тромбэндокардит левого предсердия, кальцинированная вегетация передней створки трикуспидального клапана. Ишемический инфаркт правого полушария и ствола мозга. Сопутствующая патология: вирусная инфекция неидентифицированная, двусторонняя крупноочаговая фибринозная пневмония, диффузный серозный миокардит.

Заключение: приведенное клиническое наблюдение демонстрирует тяжесть течения инфекционного эндокардита трансплантированного сердца, что в первую очередь обусловлено необходимостью продолжения иммуносупрессивной терапии. В то же время обращают внимание волнообразность течения заболевания и возможность достижения ремиссии. Можно предположить, что не последнюю роль в этом сыграл бактерицидный антибиотик даптомицин против полирезистентных грамположительных микроорганизмов, который в нашем наблюдении продемонстрировал высокую эффективность в качестве стартовой терапии инфекционного эндокардита.

Литература

1. Резник И.И. Инфекционный эндокардит за четверть века: клинко-морфологическая эволюция, лечебная тактика. – Новосибирск: Наука, 2004. – 281 с.
2. Резник И.И., Идов Э.М., Кисляк С.В. Современный инфекционный эндокардит: клинко-морфологическая эволюция, взаимосвязь с антифосфолипидным синдромом // Архив внутренней медицины. – 2013. – № 1. – С. 49-59.
3. Bull D.A., Stahl R.D., McMahan D.L. The high risk heart donor: potential pitfalls // J. Heart Lung Transplant. – 1995. – Vol. 14. – P. 424-428.
4. Counihan P.J., Yelland A., Debelder M.A., Pepper J.R. Infective endocarditis in a heart transplant recipient // J. Heart Lung Transplant. – 1991. – Vol. 10. – P. 275-279.
5. Fazia R.B., Mills R.M., Conti C.R., Staples E.D. Aortic valve endocarditis in an acutely rejecting orthotopic heart transplant recipient // Clin. Cardiol. – 1996. – Vol.19. – P. 672-674.
6. Galbraith A.J., McCarthy J., Tesar P.J., McGiffw D.C. Cardiac transplantation for prosthetic valve endocarditis in a previously transplanted heart // J. Heart Lung Transplant. – 1999. – Vol. 18. – P. 805-806.
7. Hasan A., Hamilton J.R., Au J. Surgical management of infective endocarditis after heart-lung transplantation // J. Heart Lung Transplant. – 1993. – Vol. 12. – P. 330-332.
8. Khoo D.E., Zebro T.J., English T.A. Bacterial endocarditis in a transplanted heart // Pathol. Res. Pracl. – 1989. – Vol. 185. – P. 445-447.
9. Kunst H., Paruchuru P.K., Madden B. Bacterial endocarditis: a rare complication following orthotopic cardiac

transplantation // *J. Heart Lung Transplant.* – 2001. – Vol. 20. – P. 483-485.

10. Lpaterson D.L., Domingues E.A., Chang F.Y. Infective endocarditis in solid organ transplant recipients // *Clin. Infect Dis.* – 1998. – Vol. 26. – P. 89-694.

11. Rueter F., Hirsch H.H., Kunz E. Late Aspergillus fumigatus endomyocarditis with brain abscess as a lethal complication after heart transplantation // *J. Heart Lung Transplant.* – 2002. – Vol. 21. – P. 1242-1245.

12. Spes C.H., Angermann C.E., Mudra H. Infectious endocarditis following orthotopic heart transplantation // *Z. Kardiol.* – 1990. – Vol. 79. – P. 66-68.

13. Stewart M.J., Huwez F., Richens D. Infective endocarditis of the tricuspid valve in an orthotopic heart transplant recipient // *J. Heart Lung Transplant.* – 1996. – Vol. 15. – P. 646-649.

14. Toporoff B., Rosado L.J., Appleton C.P. Successful treatment of early infective endocarditis and raediastinitis in a heart transplant recipient // *J. Heart Lung Transplant.* – 1994. – Vol. 13. – P. 546-548.

15. Uip D.E., Strabelli T.M. Infective endocarditis in 100 patients subjected to heart transplantation // *Arq. Bras. Cardiol.* – 1996. – Vol. 66. – P. 1-3.

References

1. Reznick I.I. Infective endocarditis in a quarter of the century: clinical and morphological evolution, medical tactic. – Novosibirsk: Nauka, 2004. – 281 p.

2. Reznik I.I., Idov E.M., Kislyak S.V. Modern infective endocarditis: clinical and morphological evolution, the relationship with antiphospholipid syndrome // *Archives of Internal Medicine.* – 2013. – № 1. – P. 49-59.

3. Bull D.A., Stahl R.D., McMahan D.L. The high risk heart donor: potential pitfalls // *J. Heart Lung Transplant.* – 1995. – Vol. 14. – P. 424-428.

4. Counihan P.J., Yelland A., Debelder M.A., Pepper J.R. Infective endocarditis in a heart transplant recipient // *J. Heart Lung Transplant.* – 1991. – Vol. 10. – P. 275-279.

5. Fazia R.B., Mills R.M., Conti C.R., Staples E.D. Aortic valve endocarditis in an acutely rejecting orthotopic heart transplant recipient // *Clin. Cardiol.* – 1996. – Vol. 19. – P. 672-674.

6. Galbraith A.J., McCarthy J., Tesar P.J., McGiffw D.C. Cardiac transplantation for prosthetic valve endocarditis in a previously transplanted heart // *J. Heart Lung Transplant.* – 1999. – Vol. 18. – P. 805-806.

7. Hasan A., Hamilton J.R., Au J. Surgical management of infective endocarditis after heart-lung transplantation // *J. Heart Lung Transplant.* – 1993. – Vol. 12. – P. 330-332.

8. Khoo D.E., Zebro T.J., English T.A. Bacterial endocarditis in a transplanted heart // *Pathol. Res. Pracl.* – 1989. – Vol. 185. – P. 445-447.

9. Kunst H., Paruchuru P.K., Madden B. Bacterial endocarditis: a rare complication following orthotopic cardiac transplantation // *J. Heart Lung Transplant.* – 2001. – Vol. 20. – P. 483-485.

10. Lpaterson D.L., Domingues E.A., Chang F.Y. Infective endocarditis in solid organ transplant recipients // *Clin. Infect Dis.* – 1998. – Vol. 26. – P. 89-694.

11. Rueter F., Hirsch H.H., Kunz E. Late Aspergillus fumigatus endomyocarditis with brain abscess as a lethal complication after heart transplantation // *J. Heart Lung Transplant.* – 2002. – Vol. 21. – P. 1242-1245.

12. Spes C.H., Angermann C.E., Mudra H. Infectious endocarditis following orthotopic heart transplantation // *Z. Kardiol.* – 1990. – Vol. 79. – P. 66-68.

13. Stewart M.J., Huwez F., Richens D. Infective endocarditis of the tricuspid valve in an orthotopic heart transplant recipient // *J. Heart Lung Transplant.* – 1996. – Vol. 15. – P. 646-649.

14. Toporoff B., Rosado L.J., Appleton C.P. Successful treatment of early infective endocarditis and raediastinitis in a heart transplant recipient // *J. Heart Lung Transplant.* – 1994. – Vol. 13. – P. 546-548.

15. Uip D.E., Strabelli T.M. Infective endocarditis in 100 patients subjected to heart transplantation // *Arq. Bras. Cardiol.* – 1996. – Vol. 66. – P. 1-3.

Сведения об авторах

Реznик Инна Ильинична – доктор медицинских наук, профессор кафедры терапии ФПК и ПП, ГБОУ ВПО Уральский государственный медицинский университет МЗ РФ.

Адрес: 620028, г. Екатеринбург, ул. Репина, г. 3; тел. 8(912)2148558; e-mail: inna-reznik2008@yandex.ru.

Идов Эдуард Михайлович – доктор медицинских наук, профессор, руководитель Свердловского областного Центра «Сердце и сосуды» им. М.В. Савицкого, ГБУЗ СО «Свердловская областная клиническая больница №1».

Адрес: 620102, г. Екатеринбург, ул. Волгоградская, 185; тел. 8(912)2877021; e-mail: office@okb1.ru.

Иофин Александр Ильич – заведующий кардиологическим отделением ГБУЗ СО «Свердловская областная клиническая больница №1».

Адрес: 620102, г. Екатеринбург, ул. Волгоградская, 185; тел. 8(912)2245456; e-mail: office@okb1.ru.

Быков Александр Николаевич – врач кардиолог кардиологического отделения, ГБУЗ СО «Свердловская областная клиническая больница №1».

Адрес: 620102, г. Екатеринбург, ул. Волгоградская, 185; тел. 8(912)0444456; e-mail: office@okb1.ru.

Завершинский Юрий Александрович – врач кардиохирург отделения хирургического лечения приобретенных пороков сердца, ГБУЗ СО «Свердловская областная клиническая больница №1».

Адрес: 620102, г. Екатеринбург, ул. Волгоградская, 185; тел. 8(912) 5423415; e-mail: office@okb1.ru.

Authors

Reznik Inna Ilinichna – Dr. Med. Sc., Professor of the Department of Internal Diseases, Ekaterinburg State Medical University, Ministry of Health of the Russian Federation.

Address: 3, Repin Str., Ekaterinburg, RF, 620028; Phone + 7 9122148558, e-mail: inna-reznik2008@yandex.ru.

Idov Eduard Mikhaylovich – Dr. Med. Sc., Professor, Head of the Regional Center "Heart and blood vessels" named after M.V. Savichevsky, Ekaterinburg.

Address: 185, Volgogradskay Str., Ekaterinburg, RF, 620102; Phone + 7 912-287-70-21, e-mail: office@okb1.ru.

Iofin Aleksandr Ilich – Head of the Cardiology Department GBUZ CO "Sverdlovsk Regional Clinical Hospital №1" Ekaterinburg.

Address: 185, Volgogradskay Str., Ekaterinburg, RF, 620102; Phone + 7 912-224-54-56, e-mail: office@okb1.ru.

Bykov Alexander Nikolaevich – Cardiologist, Cardiology department GBUZ CO "Sverdlovsk Regional Clinical Hospital №1" Ekaterinburg.

Address: 185, Volgogradskay Str., Ekaterinburg, RF, 620102; Phone + 7 912-044-54-56, e-mail: office@okb1.ru.

Zavershinsky Yuri Aleksandrjvich – Heart Surgeon, Department Surgical Treatment of Acquired Heart Defects GBUZ CO "Sverdlovsk regional clinical hospital №1" Ekaterinburg.

Address: 185, Volgogradskay Str., Ekaterinburg, RF, 620102; Phone + 7 912-542-34-15, e-mail: office@okb1.ru.