

© ЕМЕЛЬЯНЧИК Е. Ю., ТАРАНУШЕНКО Т. Е., КИРИЛЛОВА Е. П., АНЦИФЕРОВА Л. Н., КИСЕЛЕВА Н. Г., ЧЕРКАШИНА Т. В., НАУМЕНКО И. Ю., АНИКИНА Е. А.

УДК 616-018.2-039-07-053.2

## ДИАГНОСТИКА СМЕШАННОГО ЗАБОЛЕВАНИЯ СОЕДИНИТЕЛЬНОЙ ТКАНИ У РЕБЕНКА (КЛИНИЧЕСКИЙ СЛУЧАЙ)

Е. Ю. Емельянчик<sup>1</sup>, Т. Е. Таранушенко<sup>1</sup>, Е. П. Кириллова<sup>1</sup>, Л. Н. Анциферова<sup>2</sup>,  
Н. Г. Киселева<sup>1</sup>, Т. В. Черкашина<sup>2</sup>, И. Ю. Науменко<sup>2</sup>, Е. А. Аникина<sup>2</sup>

<sup>1</sup> ГБОУ ВПО Красноярский государственный медицинский университет имени проф. В. Ф. Войно-Ясенецкого Министерства здравоохранения РФ, ректор — д. м. н., проф. И. П. Артюхов, <sup>2</sup> КГБУЗ Красноярский краевой клинический центр охраны материнства и детства, гл. врач — А. В. Павлов.

**Резюме.** В работе представлен клинический случай развития смешанного заболевания соединительной ткани у девочки, включающий в дебюте — симптомы ювенильного ревматоидного артрита, в последующем — развернутой клиники системной красной волчанки и дерматомиозита, с высокой активностью аутоиммунного процесса вплоть до развития синдрома активации макрофагов. Цель авторов — обратить внимание коллег на сложность постановки диагноза в отсутствие обязательного лабораторного маркера болезни — антител к рибонуклеопротеину.

**Ключевые слова:** смешанное заболевание соединительной ткани, системная красная волчанка, дерматомиозит, панцитопения, дети.

## DIAGNOSTICS OF THE MIXED CONNECTIVE TISSUE DISEASE IN A CHILD (CLINICAL CASE)

E. Yu. Emelyanchik<sup>1</sup>, T. E. Taranushenko<sup>1</sup>, E. P. Kirillova<sup>1</sup>, L. N. Ancipherova<sup>2</sup>,  
N. G. Kiselyova<sup>1</sup>, T. V. Cherkashina<sup>2</sup>, I. Yu. Naumenko<sup>2</sup>, E. A. Anikina<sup>2</sup>

<sup>1</sup> Krasnoyarsk state medical university named after prof. V. F. Voino-Yasenetsky;  
<sup>2</sup> Krasnoyarsk Regional Clinical center of the protection of the maternal and childhood

**Abstract.** This paper presents a clinical case of the mixed connective tissue disease in a girl, including in debut — the symptoms of juvenile rheumatoid arthritis, in the future - expanded clinic of systemic lupus erythematosus and dermatomyositis, with high activity of the autoimmune process till the development of macrophage activation syndrome. The purpose of the authors — to draw attention of colleagues to the complexity of the diagnosis in the absence of mandatory laboratory markers of disease — antibodies to ribonucleoprotein.

**Key words:** mixed connective tissue disease, systemic lupus erythematosus, dermatomyositis, pancytopenia, children.

В группе ревматических заболеваний смешанное заболевание соединительной ткани (СЗСТ) занимает особое место, собирая воедино клинические синдромы наиболее сложных ревматических болезней — системной красной волчанки, системной склеродермии, ювенильного дерматомиозита. Впервые описанное Г. Шарпом, [1], заболевание редко встречается в общей популяции (например, известна эпидемиология данной нозологии в Японии — 2,7 случая на 100 000 населения), и еще в меньшей степени распространено у детей. Отсутствие лабораторного маркера болезни — антител к рибонуклеопротеину — даже в случае традиционного дебюта болезни в виде ювенильного идиопатического артрита и при наличии полной клинической картины СЗСТ существенно затрудняет постановку диагноза в педиатрической практике [2].

Это побудило нас представить клинический случай развития смешанного заболевания соединительной ткани у девочки 10 лет.

*1 этап (дебют).* Пациентка М. Начало болезни датируется сентябрем 2006 года, когда в возрасте 8 лет у девочки появились артралгии коленных, голеностопных, лучезапястных суставов на фоне фебрильной лихорадки с ознобами, преимущественно в вечерние и ночные часы. До сентября 2006 г.

у ребенка на фоне полного здоровья были дважды зарегистрированы эпизоды линейных высыпаний на коже бедер, которые участковые педиатры трактовали как пищевую аллергию.

При первичном обследовании в специализированном стационаре выявлена высокая гуморальная активность (СОЭ — 47 мм/час), анемия средней степени тяжести (гемоглобин — 98 г/л), отрицательные маркеры системной красной волчанки (СКВ) — не обнаружено антител к нативной ДНК и антинуклеарного фактора, что позволило установить диагноз «Ювенильный идиопатический артрит с системным началом». На фоне терапии преднизолоном в дозе 1 мг/кг/сутки в течение 6 месяцев с последующим постепенным снижением дозы состояние стабилизировалось на период до 10 месяцев. При достижении поддерживающей дозы преднизолона 6,75 мг/сут. (сентябрь 2007 г.) у девочки наступило ухудшение состояния с возобновлением лихорадки до 38,5°C, болезненности и отечности коленных, голеностопных суставов, вовлечением межфаланговых суставов левой кисти, появлением пятнисто-папулезной сыпи на туловище и конечностях. В специализированном отделении был проведен курс пульс-терапии метилпреднизолоном (МП) 20 мг/кг на введение №3 и одновременно 40 мг метотрексата на втором введении МП. В дальнейшем состояние

улучшилось, были купированы лихорадка и суставной синдром, пациентке назначен пероральный прием метотрексата в дозе 10 мг/м<sup>2</sup>/неделю, с учетом площади тела доза препарата составила 12,5 мг/нед, в комбинации с ежедневным приемом преднизолона в дозе 10 мг/сут.

На фоне проводимой базисной терапии преднизолон был полностью отменен в мае 2008 г. и в течение полугода состояние оставалось стабильным: гуморальная активность была низкой, утренняя скованность — кратковременной или непостоянной, суставной синдром — без прогрессирования (в виде преходящих артралгий), периодически отмечалась нестойкая пятнистая линейная сыпь без лихорадки, купировались проявления синдрома Кушинга.

*2 этап.* С момента первой госпитализации (еще до начала ургентной и базисной терапии) отмечалось повышение уровня аланиновой и аспарагиновой трансаминаз (АЛТ, АСТ) — от пограничного до двукратного, а также небольшое увеличение лактатдегидрогеназы (ЛДГ) при нормальных значениях креатинфосфокиназы (КФК). Маркеры вирусных гепатитов были отрицательными.

В сентябре 2008 г. возобновились эпизоды подъема температуры до 38,5°C, ежедневные артралгии (боли в обоих коленных, правом лучезапястном суставах, грудно-поясничном отделе позвоночника), эритематозная и макуло-папулезная сыпь. При этом на фоне умеренной гуморальной активности (СОЭ-22 мм/час, отрицательный С-реактивный белок) впервые отмечено значительное повышение КФК — до 3-5 норм (1280-2520 ед/л), пограничное повышение концентрации ЛДГ и двукратное увеличение уровня трансаминаз; по данным электромиографии — признаки выраженного мышечного процесса в виде снижения средней длительности потенциала двигательных единиц (ПДЕ) без отчетливых клинических проявлений миопатии. На этом этапе впервые обсуждается диагноз «Смешанное заболевание соединительной ткани» (болезнь Шарпа), который, тем не менее, не собрал достаточного обоснования по клинико-лабораторным критериям.

Аналогичные обострения заболевания были зарегистрированы в июне 2009 г. и через год — в июне 2010 г. Помимо субфебрильной лихорадки, артралгий, линейных эритематозных, а также обильных пятнисто-папулезных элементов на груди, животе, боковых поверхностях туловища, разгибательных поверхностях рук, на бедрах у больной были документированы гуморальная активность (СОЭ 41 мм/час) и гиперферментемия (КФК 1221 ед/л). По данным ультрасонографии четырехглавой мышцы бедра, икроножных, длинной головки бицепса признаков измененной структуры мышечной ткани не выявлено. Каждое обострение потребовало проведения плазмафереза (5 сеансов с утилизацией 2280 мл плазмы), комбинированной пульс-терапии метилпреднизолоном по 500 мг на введение №3 и 30 мг метотрексата на второе введение МП. При достижении клинического улучшения назначалась поддерживающая терапия метотрексатом 12,5 мг/нед., с 2010 года — 15 мг/нед. перорально.

В течение полутора лет состояние девочки оставалось стабильным. В мае 2011 года больная находилась на плановом стационарном обследовании и лечении, терапия проводилась в прежнем объеме.

*3 этап (развернутая клиника СЗСТ).* В сентябре 2012 г. состояние подростка резко ухудшилось — отмечено стойкое повышение температуры тела до 39°C, с ознобом, эритематозные и пятнисто-папулезные высыпания линейного характера по всему телу, выраженная слабость, боли в лучезапястных, коленных суставах.

Объективно. Возраст — 15 лет. Состояние тяжелое, определяется стойким гипертермическим синдромом, выраженной слабостью и мышечной гипотонией (не встает с кровати). Отмечаются негативизм, плаксивость, беспокоят головные боли, зуд кожных покровов. Физическое развитие ниже среднего за счет дефицита роста (рост 148 см, что соответствует 12 годам, за последние 2 года выросла на 2,0 см), масса тела 57 кг (за 2 года прибавка в массе составила 6,3 кг), индекс массы тела (ИМТ) — 26,0, избыток массы тела — 28,7%.

Обращают внимание полиморфные проявления кожного синдрома: «пылающее» лицо — эритематозно-сквамозные высыпания на щеках по типу «бабочки», периорбитально — гелиотропная сыпь, сыпь в виде линейных эритематозных, а также пятнисто-папулезных обильных элементов на шее, груди, животе, боковых поверхностях туловища, разгибательных поверхностях рук, на бедрах. Выражена «мраморность» и цианотичная окраска кожи кистей и стоп; в области бедер — ливедоподобные высыпания; сухость кожи и фолликулит на переднелатеральных поверхностях бедер, голей, плеч со следами расчесов; хейлит, кровоточащие трещины красной каймы губ, ангулярный стоматит, яркая гиперемия слизистой полости рта, гиперплазия сосочков языка. Сухость и шелушение по краю век.

Кожные покровы на ощупь горячие, определяются индуративные отеки, резкая болезненность и неравномерные участки уплотнения мышц спины, плеч, бедер при пальпации, плотные отеки кистей. Ограничено тыльное сгибание в лучезапястных суставах вследствие комбинированных (болевого и отчасти на фоне фиброзных изменений) контрактур. Коленные суставы не изменены, движения в полном объеме, безболезненные. Мышечная сила значительно снижена, что в комплексе с признаками отека характеризует воспалительную миопатию [1]. Пальпируются подчелюстные, задние и передние шейные, подмышечные, паховые лимфатические узлы до 0,5-0,8 см, подвижные, безболезненные (реакция Манту, Диаскин-тест — отрицательные).

В легких дыхание ослаблено, хуже проводится ниже угла лопатки справа, хрипов нет, тахипноэ 44 в минуту, на рентгенограмме органов грудной клетки равномерное снижение прозрачности легочных полей, справа определяется реакция междолевой плевры. Границы сердца не расширены, тоны ритмичные, значительно приглушены, с частотой сердечных сокращений 120-130 в мин, АД — 90/65 мм рт ст., снижена сократительная способность миокарда (фракция выброса 54%), определяется пограничное расширение полости левого желудочка (конечный диастолический индекс — 56 мл/м<sup>2</sup>). Живот доступен глубокой пальпацией, печень на 1,5 см выступает из-под края ребра, селезенка не пальпируется. Стул регулярный. Диурез достаточный.

Кроме того, на фоне выраженного миозита и кожного синдрома появились лабораторные сдвиги, характерные для гематологического криза при системной красной волчанке: одновременно со снижением СОЭ от исходного уровня 68 мм/час при поступлении до 17 мм/час отмечена тромбоцитопения до  $16 \cdot 10^9$ /л, лейкопения до  $2,17 \cdot 10^9$ /л, снижение количества эритроцитов до  $2,73 \cdot 10^{12}$ /л и гемоглобина — до уровня 75 г/л (рис. 1).

Гематологические сдвиги в целом соответствовали проявлениям синдрома активации макрофагов на фоне аутоиммунного заболевания. С 13.09.2013 г. на коже туловища появилась петехиальная сыпь, в дальнейшем — геморрагический синдром не прогрессирующий.

Биохимическое исследование установило общую гипопропротеинемию до 49 г/л, дислипидемию со снижением в 3 раза уровня липопротеинов высокой плотности (0,4 ммоль/л) и увеличением содержания липопротеинов очень низкой плотности (1,44 ммоль/л), а также компенсаторные отклонения в системе гемостаза – напряжение свертывающей системы на фоне тромбоцитопении в виде увеличения АПТВ, АЧТВ и международного нормализованного отношения (МНО-2,66), снижения в 5 раз уровня естественного антикоагулянта антитромбина III (до 25%).

Активный воспалительный процесс в скелетной мускулатуре был подтвержден высокими значениями ферментемии при прогрессировании заболевания и снижением показателей при снижении активности воспалительного процесса в ходе эффективного лечения пациентки (рис. 2).

Кроме того, при обследовании девочки были выявлены выраженный остеопороз костей запястья, сужение суставных щелей пястно-запястных суставов с обеих сторон, межзапястных суставов, признаки хронического синовита левого коленного сустава. Гинекологическое исследование установило нарушение менструального цикла, дисопсопол и менореею.

Оценка параметров иммунологической панели не выявила маркеров дерматомиозита (Jo-1 отр.), системной красной волчанки (SmAg и АТ к двуспиральной ДНК не обнаружены) и системной склеродермии (ScL-70, RNP/Sm, SS-A, SS-B отр.).

Анализ течения заболевания, ведущих клинических проявлений и лабораторных симптомов, выявленных у больной М., был проведен с учетом критериев СЗСТ (табл. 1).

Мы выделили в представленной таблице критерии заболевания, присутствующие у больной. Значительным препятствием к постановке диагноза было отсутствие позитивного результата исследования на антитела к РНП, который является высокоспецифичным тестом диагностики СЗСТ [3, 6, 7]. Между тем, наблюдение за 13 пациентами со смешанным заболеванием соединительной ткани установило, что так называемые «РНП-позитивные» и «РНП-негативные» пациенты не отличались по клиническим проявлениям и выраженности гуморальной активности, тем не менее, степень морфологических изменений скелетных мышц была большей именно у «РНП-негативных» больных [5].

Таким образом, с учетом дебюта болезни по типу ревматоидного артрита и наличия более четырех (десяти) больших критериев, характерных для дерматомиозита, системной красной волчанки, а также наличие патогномичного проявления СЗСТ в виде плотного отека кистей, у девочки был установлен диагноз «Смешанное заболевание соединительной ткани». В соответствии с тяжестью состояния больной была проведена комплексная терапия внутривенным иммуноглобулином (30 мг октагам внутривенно капельно, пульс-терапия метилпреднизолоном 500 мг внутривенно капельно с назначением впоследствии базисной терапии метотрексатом 15 мг/нед, и преднизолоном 30 мг/сутки, колд-крем на пораженные участки кожи).

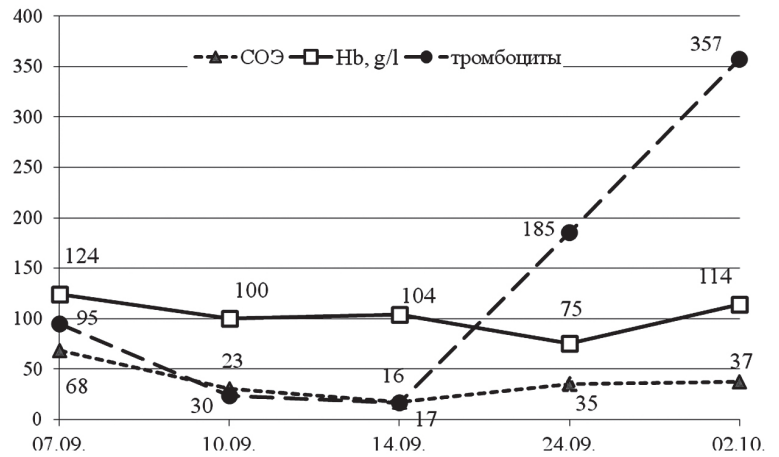


Рис. 1. Динамика основных гематологических показателей у больной М.

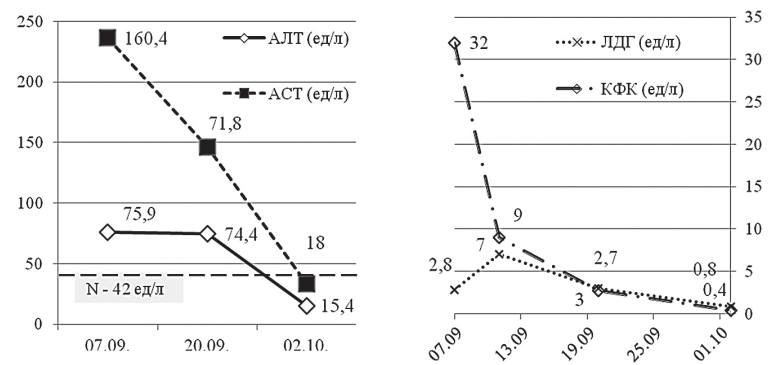


Рис. 2. Динамика ферментемии у больной М. в ходе лечения (2013 г.).

Таблица 1

**Частота клинических и лабораторных проявлений СЗСТ у детей (по J.F. Swart, N.M. Wulffraat, 2008)**

Симптомы	Частота	Симптомы	Частота
Синдром Рейно	81	Снижение диффузии CO <sub>2</sub>	42-43
Кожные высыпания	38	Легочная гипертензия	14-35
Склеродактилия	26-56	Нарушения моторики пищевода	41
Папулы Готтрона	24	Головные боли	44
Гелиотропная сыпь	9	Признаки поражения ЦНС	13-23
Ксеростомия	15-21	Лейкопения	36
Ксерофтальмия, кератоконъюнктивит	3	Тромбоцитопения	10-18
Артрит/артралгии	74	АТ к ДНК	20-24
Миалгия, миопатия	61	АНФ	98-100
Миокардит	30	АТ к Ro (SS/A, SS/B)	13-14
Плеврит	12-23	АТ к РНП	100
Признаки рестрикции	14-35	АТ к Sm-антигену	0-17

Через 7 дней лечения у ребенка получена убедительная позитивная динамика состояния, через 12 дней эритематозные высыпания и гелиотропная сыпь побледнели, нормализовалась температура, купировались отеки, поражение слизистых оболочек, мышечная слабость и восстановилась двигательная активность. Геморрагическая сыпь без прогрессирования. Сохраняются сухость кожи и крупнопластинчатое шелушение, гепатомегалия. Нормализовались показатели периферической

крови (оставалась лишь незначительно повышенной СОЭ), ферментемии. Через 4 месяца у девочки практически исчезли кожные высыпания, однако колебания уровня КФК, ЛДГ не позволили снизить дозу преднизолона.

Таким образом, смешанное заболевание соединительной ткани у детей остается трудным диагнозом, в данном случае характерный комплекс клинических симптомов и быстрое достижение эффективности терапии, присущее именно смешанному заболеванию соединительной ткани в отличие от отдельных нозологий [4], подтверждает данный диагноз.

### Литература

1. Антелова О.А., Насонов Е.Л. Идиопатические воспалительные миопатии: основные клинико-иммунологические варианты, трудности дифференциального диагноза и терапии // Клиническая медицина. — 2014. — № 3. — С. 19-25.
2. Лыскина Г.А. Проблемы системных заболеваний соединительной ткани у детей // Педиатрия. — 2004. — № 2. — С. 46-52.
3. Hoffman R.W., Sharp G.C., Deutscher S. Analysis of anti-U1 RNA antibodies in patients with connective tissue disease // Arthritis Rheum. — 1995. — Vol. 38. — P. 1837.
4. Jais X., Launay D., Yaici A. Immunosuppressive therapy in lupus- and mixed connective tissue disease-associated pulmonary arterial hypertension: a retrospective analysis of twenty-three cases // Arthritis Rheum. — 2008. — Vol. 58, № 2. — P. 521-531.
5. Lundberg I., Nennesmo I., Hedfors E. A clinical, serological, and histopathological study of myositis patients with and without anti-RNP antibodies // Semin. Arthritis Rheum. — 1992. — Vol. 22, № 2. — P. 127-138.
6. Perkins K., Hoffman R.W., Bezruczko N.J. A Rasch analysis for classification of systemic lupus erythematosus and mixed connective tissue disease // Appl. Meas. — 2008. — Vol. 9, № 2. — P. 136-150.
7. Swart J.F., Wulffraat N.M. Diagnostic workup for mixed connective tissue disease in childhood // Isr. Med. Assoc. J. — 2008. — Vol. 10, № 8-9. — P. 650-652.

### References

1. Antelava O.A., Nasonov E.L. Idiopathic inflammatory myopathy: clinical and basic immunological variants, difficulties of differential diagnosis and therapy // Clinical Medicine. — 2014. — № 3. — P. 19-25.
2. Lyskina G.A. Problems of systemic connective tissue diseases in children // Pediatrics. — 2004. — № 2. — P. 46-52.
3. Hoffman R.W., Sharp G.C., Deutscher S. Analysis of anti-U1 RNA antibodies in patients with connective tissue disease // Arthritis Rheum. — 1995. — Vol. 38. — P. 1837.
4. Jais X., Launay D., Yaici A. Immunosuppressive therapy in lupus- and mixed connective tissue disease-associated pulmonary arterial hypertension: a retrospective analysis of twenty-three cases // Arthritis Rheum. — 2008. — Vol. 58, № 2. — P. 521-531.
5. Lundberg I., Nennesmo I., Hedfors E. A clinical, serological, and histopathological study of myositis patients with and without anti-RNP antibodies // Semin. Arthritis Rheum. — 1992. — Vol. 22, № 2. — P. 127-138.
6. Perkins K., Hoffman R.W., Bezruczko N.J. A Rasch analysis for classification of systemic lupus erythematosus and mixed connective tissue disease // Appl. Meas. — 2008. — Vol. 9, № 2. — P. 136-150.
7. Swart J.F., Wulffraat N.M. Diagnostic workup for mixed connective tissue disease in childhood // Isr. Med. Assoc. J. — 2008. — Vol. 10, № 8-9. — P. 650-652.

### Сведения об авторах

Емельянчик Елена Юрьевна — доктор медицинских наук, профессор кафедры педиатрии ИПО, ГБОУ ВПО Красноярский государственный медицинский университет им. проф. В. Ф. Войно-Ясенецкого МЗ РФ.

Адрес: 660022, г. Красноярск, ул. Партизана Железняка, г. 1; тел. 8(391) 2433952; e-mail: lenacor@mail.ru.

Таранушенко Татьяна Евгеньевна — доктор медицинских наук, профессор, заведующая кафедрой педиатрии ИПО, ГБОУ ВПО Красноярский государственный медицинский университет им. проф. В. Ф. Войно-Ясенецкого МЗ РФ.

Адрес: 660022, г. Красноярск, ул. Партизана Железняка, г. 1; тел. 8(391) 2433952; e-mail: tetar@rambler.ru.

Кириллова Екатерина Петровна — кандидат медицинских наук, доцент кафедры педиатрии ИПО, ГБОУ ВПО Красноярский государственный медицинский университет им. проф. В. Ф. Войно-Ясенецкого МЗ РФ.

Адрес: 660022, г. Красноярск, ул. Партизана Железняка, г. 1; тел. 8(391) 2433952; e-mail: lenacor@mail.ru.

Анциферова Людмила Николаевна — главный внештатный детский кардиолог МЗ Красноярского края, заведующая отделением кардиоревматологии КГБУЗ Красноярский краевой клинический центр охраны материнства и детства.

Адрес: 660074, г. Красноярск, ул. Академика Куренского, дом 2а. тел. 8(391) 2438716; e-mail: anciferova\_lydmila@mail.ru.

Киселева Наталья Геннадьевна — кандидат медицинских наук, доцент кафедры педиатрии ИПО, ГБОУ ВПО Красноярский Государственный медицинский университет им. проф. В. Ф. Войно-Ясенецкого МЗ РФ.

Адрес: 660022, г. Красноярск, ул. Партизана Железняка, г. 1; тел. 8(391) 2433952; e-mail: kinatta@rambler.ru.

Черкашина Татьяна Викторовна — кардиолог кардиоревматологического отделения КГБУЗ Красноярский краевой клинический центр охраны материнства и детства.

Адрес: 660074, г. Красноярск, ул. Академика Куренского, г. 2а; тел. 8(391) 2438716; e-mail: cherkashina\_tat@mail.ru.

Науменко Инна Юрьевна — кардиолог кардиоревматологического отделения КГБУЗ Красноярский краевой клинический центр охраны материнства и детства.

Адрес: 660074, г. Красноярск, ул. Академика Куренского, г. 2а; тел. 8(391) 2438716; e-mail: innapaumenko-u@mail.ru.

Аникина Елена Анатольевна — кардиолог кардиоревматологического отделения КГБУЗ Красноярский краевой клинический центр охраны материнства и детства.

Адрес: 660074, г. Красноярск, ул. Академика Куренского, г. 2а. тел. 8(391) 2438716; e-mail: anikinapalaznikelena@mail.ru.

### Authors

Emelyanchik Elena Yurievna — Dr.Med.Sc., Professor of the Pediatric Department IPE, Krasnoyarsk State Medical University named after Prof. V. F. Voyno-Yasenetsky, Ministry of Health of Russian Federation.

Address: 1, P. Zheleznyak Str., Krasnoyarsk, 660022, RF; Phone: 8(391)2433952; e-mail: lenacor@mail.ru.

Taranushenko Tatyana Eugeniievna — Dr.Med.Sc., Professor, Head of Pediatric Department IPE, Krasnoyarsk State Medical University named after Prof. V. F. Voyno-Yasenetsky, Ministry of Health of Russian Federation.

Address: 1, P. Zheleznyak Str., Krasnoyarsk, 660022, RF; Phone: 8(391)2433952; e-mail: tetar@rambler.ru.

Kirililova Ekaterina Petrovna — Dr.Med.Sc., Assistant Professor of Pediatric Department IPE, Krasnoyarsk State Medical University named after Prof. V. F. Voyno-Yasenetsky, Ministry of Health of Russian Federation.

Address: 1, P. Zheleznyak Str., Krasnoyarsk, 660022, RF; Phone: 8(391)2433952; e-mail: lenacor@mail.ru.

Anciferova Ludmila Nicolaevna — Head of Children Cardiology Office, Krasnoyarsk Regional Clinical Center of the Protection of the Maternal and Childhood.

Address: 2 a, Acalemician Kirenskiy Str., Krasnoyarsk, 660074, RF, Phone: 8(391)2438716; e-mail: anciferova\_lydmila@mail.ru.

Kiseleva Natalya Gennadiievna — Dr.Med.Sc., Assistant Professor of Pediatric Department IPE, Krasnoyarsk State Medical University named after Prof. V. F. Voyno-Yasenetsky, Ministry of Health of Russian Federation.

Address: 1, P. Zheleznyak Str., Krasnoyarsk, 660022, RF; Phone: 8(391)2433952; e-mail: kinatta@rambler.ru.

Cherkashina Tatyana Victorovna — Cardiologist in the Children Cardiology Office, Krasnoyarsk Regional Clinical Center of the Protection of the Maternal and Childhood.

Address: 2 a, Acalemician Kirenskiy Str., Krasnoyarsk, 660074, RF, Phone: 8(391)2438716; e-mail: cherkashina\_tat@mail.ru.

Naumenko Inna Yurievna — Cardiologist in the Children Cardiology Office, Krasnoyarsk Regional Clinical Center of the Protection of the Maternal and Childhood.

Address: 2 a, Acalemician Kirenskiy Str., Krasnoyarsk, 660074, RF, Phone: 8(391)2438716; e-mail: innanaumenko-u@mail.ru.

Anikina Elena Anatolyevna — Cardiologist in the Children Cardiology Office, Krasnoyarsk Regional Clinical Center of the Protection of the Maternal and Childhood.

Address: 2 a, Acalemician Kirenskiy Str., Krasnoyarsk, 660074, RF, Phone: 8(391)2438716; e-mail: anikinapalaznikelena@mail.ru.