

Сведения об авторах

Пётр Х. Скаржиньски – директор Института органов чувств, ассистент в Отделении сердечной недостаточности и кардиологической реабилитации, Варшавского медицинского университета, волонтер в Институте физиологии и патологии слуха и Мировом центре слуха

Адрес: Польша, 05830, г. Каетаны, ул. Мокра, г. 17; тел. +48 (22) 3560426; e-mail: p.skarzynski@ifps.org.pl

Вероника Сверняк – стажер в Мировом центре слуха Института физиологии и патологии слуха.

Адрес: Польша, 05830, г. Каетаны, ул. Мокра, г. 17; тел. +48 (22) 3560426; e-mail: weronika110@gmail.com

Каролина Дайос – научный сотрудник в Мировом центре слуха Института физиологии и патологии слуха.

Адрес: Польша, 05830, г. Каетаны, ул. Мокра, г. 17; тел. +48 (22) 3560426; e-mail: k.dajos@ifps.org.pl

Ирина Пержиньска – старший специалист по международным отношениям в Институте органов чувств

Адрес: Польша, 05830, г. Каетаны, ул. Мокра, г. 1; тел. +48 (22) 4635350; e-mail: i.pierzynska@inz.waw.pl

Магда Желязовска – аспирант, сотрудник в Институте органов чувств

Адрес: Польша, 05830, г. Каетаны, ул. Мокра, г. 1; тел. +48 (22) 4635350; e-mail: m.zelazowska@inz.waw.pl

Адам Пилка – научный сотрудник и специалист по скрининговым обследованиям слуха в Мировом центре слуха Института физиологии и патологии слуха

Адрес: Польша, 05830, г. Каетаны, ул. Мокра, г. 17; тел. +48 (22) 3560426; e-mail: a.pilka@ifps.org.pl

Хенрик Скаржиньски – директор Института физиологии и патологии слуха и Мирового центра слуха, аудиолог, фонистр, оториноларинголог

Адрес: Польша, 05830, г. Каетаны, ул. Мокра, г. 17; тел. +48 (22) 3560426; e-mail: h.skarzynski@ifps.org.pl

Authors

Piotr H. Skarżyński - director of the Institute of Sensory Organs, assistant of Heart Failure and Cardiac Rehabilitation Department of Medical University of Warsaw, resident of the World Hearing Center of the Institute of Physiology and Pathology of Hearing.

Address: 17 Mokra Street, 05830 Kajetany, Poland, tel. +48 (22) 3560426; e-mail: p.skarzynski@ifps.org.pl

Weronika Świerniak – intern of the World Hearing Center of the Institute of Physiology and Pathology of Hearing.

Address: 17 Mokra Street, 05830 Kajetany, Poland, tel. +48 (22) 3560426; e-mail: weronika110@gmail.com

Karolina Dajos – researcher of the World Hearing Center of the Institute of Physiology and Pathology of Hearing

Address: 17 Mokra Street, 05830 Kajetany, Poland, tel. +48 (22) 3560426; e-mail: k.dajos@ifps.org.pl

Irina Pierzyńska – main specialist of international collaboration of the Institute of Sensory Organs

Address: 1 Mokra Street, 05830 Kajetany, Poland, tel. 48+ (22) 22 463 53 50; e-mail: i.pierzynska@inz.waw.pl

Magda Żelazowska – PhD student, researcher of the Institute of Sensory Organs

Address: 1 Mokra Street, 05830 Kajetany, Poland, tel. 48+ (22) 22 463 53 50; e-mail: m.zelazowska@inz.waw.pl

Adam Pilka – researcher, specialist of the screening examination of the World Hearing Center of the Institute of Physiology and Pathology of Hearing

Address: 17 Mokra Street, 05830 Kajetany, Poland, tel. +48 (22) 356 04 26; e-mail: a.pilka@ifps.org.pl

Henryk Skarżyński – director of the World Hearing Center of the Institute of Physiology and Pathology of Hearing, audiologist, phoniatics, otorhinolaryngologist

Address: 17 Mokra Street, 05830 Kajetany, Poland, tel. +48 (22) 356 04 26; e-mail: h.skarzynski@ifps.org.pl

Случаи из практики

© ЦХАЙ В. Б., БРЕХОВА И. С., КОТОВА О. И., АНДРЕЕВА А. А., ДОМРАЧЕВА М. Я., КОНОВАЛОВ В. Н., КОВТУН Н. М.

УДК 618.11 – 006.2.04 – 053.67

КЛИНИЧЕСКИЙ СЛУЧАЙ ГИГАНТСКОЙ ТЕРАТОМЫ ЯИЧНИКА У ЮНОЙ ПАЦИЕНТКИ

В. Б. Цхай^{1,2}, И. С. Брехова¹, О. И. Котова², А. А. Андреева², М. Я. Домрачева¹, В. Н. Коновалов¹, Н. М. Ковтун¹
¹ГБОУ ВПО Красноярский государственный медицинский университет имени проф. В. Ф. Войно-Ясенецкого
 Министерства здравоохранения РФ, ректор – д. м. н., проф. И. П. Артюхов; кафедра перинатологии,
 акушерства и гинекологии лечебного факультета, зав. – д. м. н, проф. В. Б. Цхай;
²ККБУЗ Красноярская краевая клиническая детская больница, Перинатальный центр, гл. врач – А. В. Павлов.

Резюме. В статье представлен случай гигантской зрелой кистозной тератомы яичника у молодой 15-летней пациентки. Зрелая кистозная тератома является одной из наиболее распространенных опухолей в детском и юношеском возрасте, опухоль может встречаться даже у новорожденных, однако гигантских размеров она достигает не часто.

Ключевые слова: дермоидная киста яичника, зрелая кистозная тератома яичника, юная пациентка.

CLINICAL CASE OF GIANT TERATOMA OF THE OVARY IN YOUNG GIRL-PATIENT

V. B. Tskhay^{1,2}, I. S. Brehova¹, O. I. Kotova², A. A. Andreeva², M. Y. Domracheva¹, V. N. Konovalov¹, N. M. Kovtun¹
¹Krasnoyarsk State Medical University named after Prof. V.F. Voino-Yasenetsky;
²Regional Clinical Children's Hospital.

Abstract. The article presents a case of a giant mature cystic teratoma of the ovary in a young 15-year-old girl-patient. Mature cystic teratoma is one of the most common tumors in childhood and adolescence, the tumor can occur even in newborns, but it reaches gigantic proportions not often.

Key words: dermoid cyst, ovarian mature cystic teratoma of the ovary, the young girl-patient.

Опухоли яичников отличаются большим разнообразием морфологического строения и клинических проявлений. Большинство из них являются потенциально злокачественными и через различные сроки и с разной частотой могут малигнизироваться. Гистогенез опухолей яичников, в том числе доброкачественных, до конца не изучен, чем и объясняются разногласия в отношении лечебной тактики к той или иной опухоли. Покровный эпителий яичников, яйцеклетки на разных этапах созревания, гранулезные клетки, тека-ткань, лейдиговские клетки, рудиментарные эмбриональные структуры, тканевые дистопии, неспецифическая соединительная ткань, сосуды, нервы — все эти компоненты могут быть источниками разнообразных опухолей [1,2,4,5].

Тератома (от др.-греч. *téras* → род.п. *tératos* — чудовище + *-ома* — опухоль) — опухоль, образующаяся из гонцитов, наиболее часто в яичниках у женщин, в яичках у мужчин, в крестцово-копчиковой области у детей, а также в мозге.

Тератома яичника — это один из видов герминогенных опухолей, имеющий синонимы — эмбриома, тридермома, паразитирующий плод, сложная клеточная опухоль, смешанное тератогенное образование, монодермома. Судя по многообразию названий, тератома как опухоль яичника не изучена в полном объеме, однако ее место закреплено еще с 1961 года в международной стокгольмской классификации [4,5].

В Международной классификации опухолей яичников (МКОЯ) тератогенные новообразования описаны во второй части, обозначенной как липидно-клеточные опухоли, где есть подпункт IV — герминогенные опухоли: незрелая тератома, зрелая тератома, солидная тератома, кистозная тератома (дермоидная киста, в том числе дермоидная киста с малигнизацией).

Тератома представляет собой новообразование, состоящее из различных эмбриональных тканей — зрелых или недифференцированных производных клеток из зародышевых пластов. Опухоль локализуется в зоне, где нахождение подобных тканей нетипично с точки зрения анатомической нормы. Тератогенные образования имеют преимущественно доброкачественный характер, однако их опасность заключается в бессимптомном развитии и, соответственно, в поздней диагностике, что может повлечь за собой неблагоприятный исход развития опухоли и ее лечения [2,7,10,11].

Этиология тератомы яичника изучается до сих пор. Существует несколько теоретических гипотез о происхождении эмбриональных новообразования, но ни одна из них не является базовой и доказанной клинически и статистически.

Меньше всего критики и вопросов вызывает версия аномального эмбриогенеза, в течение которого происходит хромосомный сбой. В результате из полипотентного эпителия формируются различные герминогенные новообразования, в том числе и тератомы [4,5].

Тератома может развиваться в зонах «жаберных» щелей и слиянии эмбриональных борозд, но чаще всего локализуется в яичниках и яичках, поскольку ее первоисточником являются высокоспециализированные клетки гонад (половых желез). Опухоль формируется из первичных эмбриональных половых клеток (гонцитов) и состоит из ткани, не характерной для места расположения тератомы. Новообразование может состоять из чешуек кожи, эпителия кишечника, волос, элементов костной, мышечной и нервной ткани, то есть из клеток одного или всех трех зародышевых листков [4,5].

Также существует и более экзотическая теория, называемая *Fetus in fetu*, то есть эмбрион в эмбрионе. Действительно, в практике оперирующих гинекологов бывают случаи, когда, например, в опухоли мозга обнаруживаются зародышевые части тела. Такую редкую тератому называют — «*fetiform teratoma*» или паразитической опухолью, которая формируется по причине аномальной координации стволовых клеток и окружающих ее тканей. Очевидно, существует патологическая «ниша» на определенной стадии эмбриогенеза, во время которой развивается нарушение индукции двух зародышей. Один оказывается слабее и поглощается тканями второго, генетически более активного. Справедливости ради, нужно отметить, что причины тератомы в яичниках вряд ли относятся к фетальным аномалиям, скорее они кроются в хромосомных нарушениях на более ранних сроках [8].

Симптомы тератомы яичника редко проявляются в начальной стадии развития опухоли, в этом и состоит ее опасность. Клинически проявленные признаки тератомы могут свидетельствовать либо о ее больших размерах, когда происходит давление, смещение близлежащих органов, либо о злокачественном течении роста и о метастазировании. Тератоидные новообразования не влияют на гормональную систему и не зависят от нее в целом, хотя по статистике чаще всего они начинают активно увеличиваться в пубертатный период, во время беременности и при климаксе. Однако в большинстве случаев опухоль растет бессимптомно. Не случайно, она получила характерное название — «*немая*» опухоль. Считается, что тератома манифестирует клиническими проявлениями при размерах, превышающих 7-10 сантиметров [1,2,10].

Возможные проявления и симптомы тератомы яичника: периодическое ощущение тяжести внизу живота; дизурические расстройства; нарушение акта дефекации, чаще запоры, реже — диарея; увеличение размеров живота у женщин астеничного телосложения; при большой опухоли и перекруте ее ножки развивается типичная картина «острого живота». В целом, симптоматика тератомы мало чем отличается от проявлений других доброкачественных новообразований [1,5,9].

Кистозное герминогенное новообразование, кистозная тератома яичника — это дермоидная киста, которая чаще всего диагностируется случайно и характеризуется доброкачественным течением и благоприятным прогнозом в 90% случаев. Малигнизация кистозной опухоли возможна только при ее сочетании со злокачественными новообразованиями — семиномой, хорioniэпителиомой [3].

Кистозная тератома, как правило, бывает односторонней, встречающейся с одинаковой частотой как в правом, так и в левом яичнике, хотя есть сведения, указывающие на более частую правостороннюю локализацию. Двусторонние образования встречаются крайне редко, всего в 7-10% от количества диагностируемых доброкачественных опухолей яичников [6].

Дермоидная киста (кистозная зрелая тератома) имеет овальную округлую форму, плотное строение капсулы и различные размеры — от самых малых до гигантских. Чаще всего киста однокамерная, в ее состав входят эмбриональные ткани зародышевых листков — фолликулы, волосы, части ткани нервной системы, мышечная, костная, хрящевая ткань, эпителий дермы, кишечника, жир [4,5,7].

Клинические особенности зрелой тератомы (кистозной тератомы): наиболее распространенное среди всех опухолей

половых желез у девочек; кистозная тератома яичника может быть у новорожденных; локализация — сбоку, чаще перед маткой; опухоль односторонняя в 90% случаев; наиболее типичные размеры зрелой тератомы — 5-7 см: маленькие плохо диагностируются с помощью УЗИ, гигантские — встречаются крайне редко; зрелая тератома очень подвижна, не проявляется симптоматически, так как имеет длинную ножку; из-за характерной длинной ножки дермоидная киста подвержена риску перекрута и ишемического некроза ткани [1,2].

Лечение кистозных дермоидов яичника только хирургическое, преимущественно лапароскопическим методом. Прогноз после лечения благоприятный в 95-98% случаев, малигнизация отмечена в редких случаях — не более 2% [2,10,11].

Собственное клиническое наблюдение

Пациентка М.А., 15 лет поступила в специализированное отделение детской гинекологии Краевой детской клинической больницы по направлению районного врача акушера-гинеколога (Республики Хакасия).

Anamnesis morbi: считает себя больной в течение двух последних месяцев, когда отметила резкое увеличение размеров живота. С вышеперечисленными жалобами обратилась в женскую консультацию по месту жительства.

Anamnesis vitae. Родилась от первых родов массой 3600 граммов. Из перенесенных заболеваний в анамнезе — хронический бронхит. Менархе с 14 лет, менструальный цикл установился сразу, регулярный. Половой жизнью не живет.

Status presents. Общее состояние удовлетворительное. Пациентка правильного телосложения, умеренного питания. Тип конституции — нормостенический. Вторичные половые признаки и молочные железы развиты соответственно возрасту. Характер оволосения — по женскому типу. Живот при осмотре увеличен в размерах за счет объемного образования, занимающего всю брюшную полость вплоть до мечевидного отростка. При пальпации образование плотное, неподвижное, размерами 30×30×30 см, с четкими контурами, безболезненное.

В стационаре проведено полное клинико-лабораторное обследование. В клиническом анализе крови — ускоренное СОЭ до 40 мм/ч. Биохимические показатели и данные гемостазиограммы в пределах нормы.

Данные гинекологического статуса. Оволосение на лобке — по женскому типу, наружные половые органы развиты правильно. При вагиноскопии — вход во влагалище и слизистая влагалища без изменений. Сосудистый рисунок не выражен. Шейка матки чистая, выделения из влагалища сукровичные, скудные. Ректальный осмотр затруднен из-за наличия объемного образования малого таза. Диагностирована: гигантская киста яичника.

В плановом порядке произведена срединная лапаротомия. Удалены объемное образование левого яичника и левая маточная труба (аднексэктомия слева), выполнена биопсия правого яичника.

Брюшную полость занимает опухолевидное образование с гладкой толстой капсулой размерами 35×30×35 см, исходящее из левого яичника (рис. 1). Матка нормальной величины и формы. Правый яичник — 3×2×3 см, белесоватого цвета, правая маточная труба — без особенностей. Других изменений органов брюшной полости и малого таза не выявлено.

Описание макропрепарата: киста с гладкой поверхностью, на разрезе многокамерная, содержимое — муцин, жир и волосы (рис. 2).

Результаты гистологической экспресс-диагностики: доброкачественная зрелая кистозная тератома. Плановое гистологическое исследование подтвердило наличие доброкачественной зрелой кистозной тератомы.

Послеоперационный период протекал без особенностей, пациентка выписана в удовлетворительном состоянии.

Таким образом, данный клинический случай подтверждает, что дермоиды больших размеров не склонны к малигнизации и метастазированию, встречаются даже в ювенильном возрасте. Лечение дермоидных кист только оперативное, оно показано даже в период беременности при диаметре более 5 см, угрозе разрывы кисты, перекруте ножки, воспалении или нагноении.

Литература

1. Кутушева Г.Ф., Урманчеева А.Ф. Диагностика и лечение опухолей яичника: пособие для врачей. — СПб., 2011. — 48 с.
2. Урманчеева А.Ф., Кутушева Г.Ф., Ульрих Е.А. Опухоли яичника: клиника, диагностика и лечение. — М.: Эко-Вектор, 2012. — 90 с.

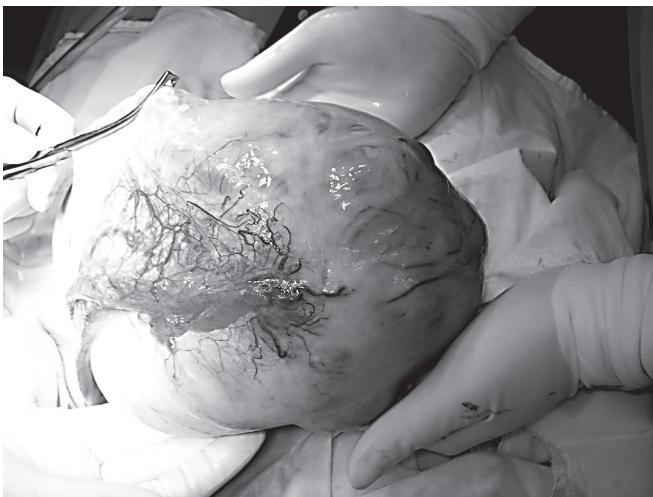


Рис. 1. Внешний вид удаленной зрелой кистозной тератомы яичника.

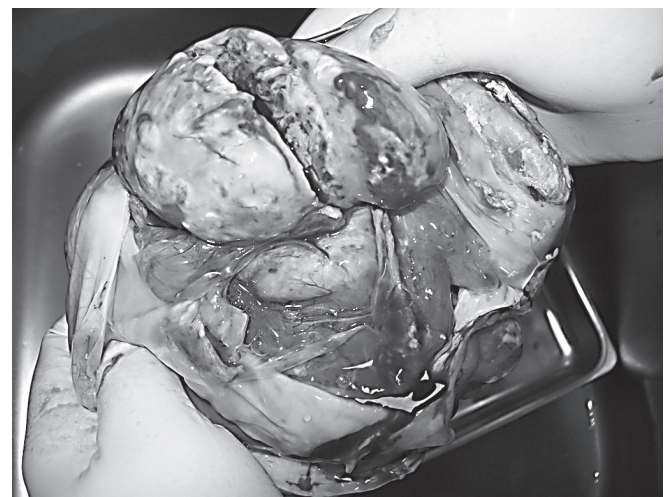

Рис. 2. Внутреннее строение зрелой кистозной тератомы яичника.

3. Цхай В.Б., Андреева А.А., Блинова Е.Н., Ульянова И.О., Котова О.И., Журавлев С.В. Клинический случай гигантской гранулезоклеточной опухоли яичника // Сибирское медицинское обозрение. – 2014. – № 2. – С. 86-89.

4. Arlikar J.D., Mane S.B., Dhende N.P., Sanghavi Y., Valand A.G., Butale P.R. Fetus in fetu: two case reports and review of literature // *Pediatric Surgery International*. – 2009 – Vol. 25, № 3. – P. 289-292.

5. Ben-David U., Benvenisty N. The tumorigenicity of human embryonic and induced pluripotent stem cells // *Nat. Rev. Cancer*. – 2011. – Vol.11, № 4. – P. 268-277.

6. Blum B., Benvenisty N. The tumorigenicity of human embryonic stem cells // *Adv. Cancer Res.* – 2008. – Vol. 100. – P. 133-158.

7. Hakim MM, Abraham SM. Bilateral dermoid ovarian cyst in an adolescent girl // *BMJ Case Rep.* – 2014. – Vol. 10. – P. 20-24.

8. Kuno N., Kadomatsu K., Nakamura M., Miwa-Fukuchi T., Hirabayashi N., Ishizuka T. Mature ovarian cystic teratoma with a highly differentiated homunculus: a case report // *Birth Defects Res. A Clin. Mol. Teratol.* – 2004. – Vol. 70, № 1. – P. 40-46.

9. Mohta A., Khurana N. Fetus-in-fetu or well-differentiated teratoma- a continued controversy // *Indian J. Surg.* 2011. – Vol. 73, № 5. – P. 372-374.

10. Rogers E.M., Allen L., Kives S. The recurrence rate of ovarian dermoid cysts in pediatric and adolescent girls // *J. Pediatr. Adolesc. Gynecol.* – 2014. – Vol. 27, № 4. – P. 222-226.

11. Yun N.R., Park J.W., Hyun M.K., Park J.H., Choi S.J., Song E. Squamous cell carcinoma arising in an ovarian mature cystic teratoma complicating pregnancy // *Obstet. Gynecol. Sci.* – 2013. – Vol. 56, № 2. – P. 121-125.

References

1. Kutusheva G.F., Urmancheeva A.F. *Diagnosis and treatment of tumors of the ovary: A Manual for Physicians.* – SPb., 2011. – 48 p.

2. Urmancheeva A.F., Kutusheva G.F., Ul'rikh E.A. *Ovarian tumors: clinical features, diagnosis and treatment.* – M.: Eco-vector, 2012. – 90 p.

3. Tskhai V.B., Andreeva A.A., Blinova E.N., Ulyanova I.O., Kotova O.I., Zhuravlev S.V. Clinical case of a giant ovarian granulosa tumor // *Siberian Medical Review*. – 2014. – № 2. – P. 86-89.

4. Arlikar J.D., Mane S.B., Dhende N.P., Sanghavi Y., Valand A.G., Butale P.R. Fetus in fetu: two case reports and review of literature // *Pediatric Surgery International*. – 2009 – Vol. 25, № 3. – P. 289-292.

5. Ben-David U., Benvenisty N. The tumorigenicity of human embryonic and induced pluripotent stem cells // *Nat. Rev. Cancer*. – 2011. – Vol. 11, № 4. – P. 268-277.

6. Blum B., Benvenisty N. The tumorigenicity of human embryonic stem cells // *Adv. Cancer Res.* – 2008. – Vol. 100. – P. 133-158.

7. Hakim MM, Abraham SM. Bilateral dermoid ovarian cyst in an adolescent girl // *BMJ Case Rep.* – 2014. – Vol. 10. – P. 20-24.

8. Kuno N., Kadomatsu K., Nakamura M., Miwa-Fukuchi T., Hirabayashi N., Ishizuka T. Mature ovarian cystic teratoma with a highly differentiated homunculus: a case report // *Birth Defects Res. A Clin. Mol. Teratol.* – 2004. – Vol. 70, № 1. – P. 40-46.

9. Mohta A., Khurana N. Fetus-in-fetu or well-differentiated teratoma- a continued controversy // *Indian J. Surg.* 2011. – Vol. 73, № 5. – P. 372-374.

10. Rogers E.M., Allen L., Kives S. The recurrence rate of ovarian dermoid cysts in pediatric and adolescent girls // *J. Pediatr. Adolesc. Gynecol.* – 2014. – Vol. 27, № 4. – P. 222-226.

11. Yun N.R., Park J.W., Hyun M.K., Park J.H., Choi S.J., Song E. Squamous cell carcinoma arising in an ovarian mature cystic teratoma complicating pregnancy // *Obstet. Gynecol. Sci.* – 2013. – Vol. 56, № 2. – P. 121-125.

Сведения об авторах

Цхай Виталий Борисович – доктор медицинских наук, профессор, заведующий кафедрой перинатологии, акушерства и гинекологии, ГБОУ ВПО Красноярский государственный медицинский университет им. проф. В. Ф. Войно-Ясенецкого МЗ РФ.

Адрес: 660022, г. Красноярск, ул. Партизана Железняка, г. 1; тел. 8(391) 2653584; e-mail: tchai@yandex.ru.

Брехова Ирина Сергеевна – кандидат медицинских наук, ассистент кафедры перинатологии, акушерства и гинекологии, ГБОУ ВПО Красноярский государственный медицинский университет им. проф. В. Ф. Войно-Ясенецкого МЗ РФ.

Адрес: 660022, г. Красноярск, ул. Партизана Железняка, г. 1; тел. 8(391) 2446817; e-mail: ibrehova@mail.ru.

Котова Ольга Ивановна – врач гинекологического отделения Красноярского краевого клинического центра охраны материнства и детства.

Адрес: 660074, г. Красноярск, ул. Академика Киренского, г.2а; тел. 8(391) 2220283; e-mail: kkkc@pericentr.ru.

Андреева Алла Андреевна – заведующая гинекологического отделения Красноярского краевого клинического центра охраны материнства и детства.

Адрес: 660074, г. Красноярск, ул. Академика Киренского, г. 2а; тел. 8(391) 2220283; e-mail: kkkc@pericentr.ru.

Домрачева Марина Яковлевна – кандидат медицинских наук, ассистент кафедры перинатологии, акушерства и гинекологии, ГБОУ ВПО Красноярский государственный медицинский университет им. проф. В. Ф. Войно-Ясенецкого МЗ РФ.

Адрес: 660022, г. Красноярск, ул. Партизана Железняка, г. 1; тел. 8(391) 2446817; e-mail: m-domracheva@mail.ru.

Коновалов Вячеслав Николаевич – ассистент кафедры перинатологии, акушерства и гинекологии, ГБОУ ВПО Красноярский государственный медицинский университет им. проф. В. Ф. Войно-Ясенецкого МЗ РФ.

Адрес: 660022, г. Красноярск, ул. Партизана Железняка, г. 1; тел. 8(391) 2446817; e-mail: slavka_2004@mail.ru.

Ковтун Наталья Михайловна – ассистент кафедры перинатологии, акушерства и гинекологии, ГБОУ ВПО Красноярский государственный медицинский университет им. проф. В. Ф. Войно-Ясенецкого МЗ РФ.

Адрес: 660022, г. Красноярск, ул. Партизана Железняка, г. 1; тел. 8(391) 2446817; e-mail: tejrus@mail.ru.

Authors

Tskhay Vitaly Borisovich – Dr.Med.Sc., Professor, Head of the Department of Perinatology, Obstetrics and Gynecology, Krasnoyarsk State Medical University named after Prof. V. F. Voino-Yasenetsky, Ministry of Health of Russian Federation.

Address: 1, P. Zheleznyak Str., Krasnoyarsk, 660022, RF; Phone: 8 (391) 2653584; e-mail: tchai@yandex.ru.

Brehova Irina Sergeevna – Cand.Med.Sc., Assistant of the Department of Perinatology, Obstetrics and Gynecology, Krasnoyarsk State Medical University named after Prof. V. F. Voino-Yasenetsky, Ministry of Health of Russian Federation.

Address: 1, P. Zheleznyak Str., Krasnoyarsk, 660022, RF; Phone: 8(391) 2446817; e-mail: ibrehova@mail.ru.

Kotova Olga Ivanovna – Doctor of Gynecology, Department of Krasnoyarsk Regional Clinical Center of the Protection of the Maternity and Childhood.

Address: 2a, Akademik Kirenskiy Str., 660074, RF; Phone: 8(391) 2220283; e-mail: kkkc@pericentr.ru.

Andreeva Alla Andreevna – Head of Gynecology Department of Krasnoyarsk Regional Clinical Center of the Protection of the Maternity and Childhood.

Address: 2a, Akademik Kirenskiy Str., 660074, RF; Phone 8 (391) 2220283; e-mail: kkkc@pericentr.ru.

Domracheva Marina Yakovlevna – Cand.Med.Sc., Associate Professor, Department of Perinatology, Obstetrics and Gynecology, Krasnoyarsk State Medical University named after Prof. V. F. Voino-Yasenetsky, Ministry of Health of Russian Federation.

Address: 1, P. Zheleznyak Str., Krasnoyarsk, 660022, RF; Phone: 8 (391) 2446817; e-mail: m-domracheva@mail.ru.

Konovalev Vyacheslav Nikolaevich – Assistant of the Department of Perinatology, Obstetrics and Gynecology, Krasnoyarsk State Medical University named after Prof. V. F. Voino-Yasenetsky, Ministry of Health of Russian Federation.

Address: 1, P. Zheleznyak Str., Krasnoyarsk, 660022, RF; Phone: 8 (391) 2446817; e-mail: slavka_2004@mail.ru.

Kovtun Natalia Mikhailovna – Assistant of the Department of Perinatology, Obstetrics and Gynecology, Krasnoyarsk State Medical University named after Prof. V. F. Voino-Yasenetsky, Ministry of Health of Russian Federation.

Address: 1, P. Zheleznyak Str., Krasnoyarsk, 660022, RF; Phone: 8 (391) 2446817; e-mail: tejrus@mail.ru.