© ПРОХОРЕНКОВ В. И., ГУЗЕЙ Т. Н., ВОЛОШИН В. В.

УДК 616.5-002.9(571.1/5)

К ВОПРОСУ ДИАГНОСТИКИ ДЕРМАТОЗОВ ТРОПИЧЕСКИХ СТРАН В СИБИРИ

В. И. Прохоренков, Т. Н. Гузей, В. В. Волошин
ГБОУ ВПО Красноярский государственный медицинский университет имени проф. В. Ф. Войно-Ясенецкого Министерства здравоохранения РФ, ректор — д. м. н., проф. И. П. Артюхов; кафедра дерматовенерологии с курсом косметологии и ПО, зав. — д. м. н., проф. В. И. Прохоренков.

Резюме. *В статье представлены этиология, патогенез, клиническая картина и лечение дерматозов тропических стран. Приведены собственные клинические наблюдения этих заболеваний встречающихся на территории Красноярского края.*
Ключевые слова: *тропические страны, дерматозы.*

THE PROBLEM OF DIAGNOSIS THE TROPICAL DERMATOSES IN SIBERIA

V. I. Prohorenkov, T. N. Guzey, V. V. Voloshin
Krasnoyarsk State Medical University named after prof. V. F. Voino-Yasenetsky

Abstract. *The article presents the etiology, pathogenesis, clinical picture and treatment of tropical countries dermatoses. Are given the author's clinical observations of these diseases in Krasnoyarsk Region.*
Key words: *tropical countries, dermatoses.*

Чем больше у человека возможностей путешествовать, тем больше он хочет открыть для себя новые, экзотические страны. Особенно популярны направления Юго-Восточной Азии: Тайланд, Вьетнам, Китай, Индия. Но мало кто знает, какие опасности могут там подстерегать. В последнее время участились случаи дерматозов, которые не характерны для территории России, в частности для Красноярского края, такие как шистосомный дерматит, ожоги медузами, мигрирующая личинка *(larva migrans)*.

Шистосомный дерматит (дерматит церкариевый, зуд купальщиков, чесотка водяная) — острое воспаление кожи преимущественно уртикарного характера. Возникает у человека при контакте с церкариями — личиночной стадией гельминтов [6]. Церкариозами называют кожные поражения, вызываемые церкариями шистосоматид — факультативными гельминтами человека. Облигатно эти гельминты паразитируют в сосудах печени и брыжейки водоплавающих птиц (утиных, чайковых) [4,7,5]. Заражение человека происходит при купании или работе в прудах, заболоченных или медленно текущих водоемах, загрязненных фекалиями зараженных птиц, млекопитающих или людей [6]. Промежуточным хозяином для них служат моллюски *Limnaea stagnalis, Galba palustris* и другие. После завершения развития в моллюске церкарии длиной около 1 мм активно выходят в воду. Их хвост снабжен хорошо развитой, нередко поперечнополосатой мускулатурой. Строение хвоста позволяет церкариям быстро плавать, а также парить в толще воды, что отражает особенности поискового поведения [8]. Попадая на тело птиц церкарии отбрасывают хвост и внедряются в кожу окончательных хозяев. В дальнейшем церкарии мигрируют в лёгкие, а затем в сосуды печени, где они превращаются в раздельнополых гельминтов. Для церкарий очень характерно интенсивное развитие железистого аппарата — комплекс желез проникновения. С помощью выделяемого ими секрета церкарии легко преодолевают тот барьер, который представляет собой покровные ткани хозяев [4].

Церкарии могут также внедряться в кожные покровы других теплокровных, в том числе человека. В описанных случаях церкариоза у людей отмечается проникновение церкариев в кожу за 4 мин с последующим появлением на коже папулезной сыпи, сопровождающейся сильным зудом. В зависимости от вида церкариев последние погибают в толще кожи, в легких или реже других органах. По Ю. В. Курочкину (1958-1965) в случае самозаражения церкариями кроме зудящего дерматита, в течение нескольких дней наблюдались высокая температура, сухой кашель, боли в груди и эозинофилия в крови. При повторных заражениях отмечают аллергические явления — крапивницу, высокую степень эозинофилии. При экспериментальном заражении мышей церкарии исчезали из легких через 9 суток [4,7]. Со времени открытия шистосоматидных церкариозов у людей (1928) было установлено, что они встречаются на всех континентах. В России они впервые были описаны Р.С. Чеботаревым в 1957 году [4].

Клиническая картина шистосомного дерматита отличается некоторой вариабельностью и зависит от иммунобиологического состояния организма, интенсивности и длительности контакта с церкариями. В момент внедрения церкариев в кожу больные ощущают острую боль. Через несколько минут или 1-3 часа чувство боли переходит в интенсивный зуд. Одновременно в местах внедрения появляются эритематозные пятна, которые превращаются в волдыри размером до фасоли. При усилении экссудации

на волдырях появляются пузырьки, содержащие прозрачную опалесцирующую жидкость. Описаны случаи развития разлитой эритемы, захватывающей почти весь кожный покров (шистосомная эритродермия) [6]. Шистосомный дерматит необходимо дифференцировать с морским дерматитом (болезнь ловцов губок, сыпь морского купальщика, дерматит от медуз и кораллов) — это контактный дерматит, вызванный плавающими личинками (планулами) кишечнополостных. Впервые это состояние было описано как появление полос из красных папул на участках тела, покрытых купальным костюмом, после купания в море [4,9]. Предполагается, что у северо-восточного побережья США болезнь ловцов губок вызывают личинки актинии *Edwardsiella lineata*, а у побережья Флориды — личинки медузы *Linuche unguiculata* [3].

Как правило, симптомы появляются спустя 4-24 часа после соприкосновения с личинками; у некоторых пострадавших волдыри и чувство покалывания возникают сразу, а у других болезнь никак не проявляется в течение 3-4 суток. Длится заболевание от нескольких суток до нескольких недель. У детей болезнь ловцов губок может сопровождаться резким повышением температуры тела [4]. Основными диагностическими критериями для морского дерматита являются возникновение зудящих высыпаний после купания в морской воде на закрытых одеждой или покрытых волосами участках кожи. В среднем высыпания сохраняются 1-2 недели. Из-за сенсибилизации каждый следующий контакт с планулами вызывает все более тяжелые поражения. Глюкокортикоиды местного или системного применения приносят облегчение [3]. Лечение шистосомного дерматита в основном симптоматическое: примочки, зудоутоляющие болтушки, кремы, мази. Назначают десенсибилизирующие и детоксицирующие средства (димедрол, хлорид кальция, тиосульфат натрия), обильное питье, при наслоении пиококковой инфекции — антибиотики [6]. В тяжелых случаях показаны глюкокортикоиды для местного и системного применения [3].

Известно около 70 видов кишечнополостных, опасных для человека. Наиболее часто поражение вызывают полипы и медузы (подтип стрекающих — *Cnidaria*), имеющие на щупальцах стрекательные клетки [10]. К ним в частности относятся сцифоидные медузы, португальский кораблик, актинии, огненные кораллы. В зависимости от вида животного и площади поражения развиваются местные и системные реакции от легкого раздражения, проходящего самостоятельно, до крайне болезненных, тяжелых ожогов и отравления [3]. Степень отравления может резко варьировать в зависимости от индивидуальных особенностей ядовитого животного и организма, пораженного ядом. Проявления интоксикации зависят от конституциональных особенностей состояния иммунитета и нервной системы в момент отравления [9]. Характерной особенностью всех кишечнополостных является наличие у них особых стрекательных, или крапивных, клеток. Каждая стрекательная клетка содержит хитиноидную капсулу овальной или продолговатой формы. Стенка наружного конца капсулы впячивается внутрь ее и имеет вид тонкой спирально закрученной трубочки, называемой стрекательной нитью. Полость капсулы заполнена ядовитой жидкостью. При «выстреле» такой капсулы нить вонзается в тело жертвы, а через ее полость изливается содержимое капсулы, вызывающее общее или местное отравление. Стрекательные капсулы могут действовать и после гибели животного [2].

Наиболее часто наблюдаются поражения медузами рода *Gonionemus* — медузами крестовиками (*G. vertens*), кубомедузами (*Cubomedusae*), и фезалиями (*Physalia pelagica*) [10]. Кубомедуза (*Cubomedusae*) — это обитатель тропических морей. Высота колокола медузы достигает 10-12 см, на краю зонтика сидят 4 щупальца, каждое из которых разветвлено и имеет 9-12 концов. Медуза полупрозрачна и плохо видна в воде. Впервые на ядовитость этой медузы обратили внимание в годы второй мировой войны в Австралии, куда было эвакуировано значительное число европейцев. Стало известно несколько случаев гибели людей во время купания, причем на теле погибших не находили следов зубов акул или других явных признаков повреждения. Удалось установить, что причиной гибели явилась медуза. Было отмечено, что среди пострадавших или погибших были преимущественно вновь прибывшие люди. Местные жители, особенно из числа коренного населения Австралии, могли купаться безбоязненно. По-видимому, у них имелся иммунитет к яду этой медузы [2].

Медуза крестовик обитает на мелководье в Японском море и вблизи Курильских островов. Их размеры достигают 25 мм в диаметре, но обычно они значительно меньше, всего 15-18 мм. Зонтик медузы прозрачный, слабого желтовато-зеленого цвета. На краю зонтика крестовика имеется до 80 щупалец, способных сильно вытягиваться и сокращаться. Щупальца густо усажены стрекательными клетками, которые располагаются поясками.

Медуза физалия снабжена большим до 20 см длиной плавательным пузырем, поднимающимся над поверхностью воды, от которого свешиваются вниз длиннейшие (до 30 м) ловчие щупальца, снабженные многочисленными стрекательными клетками. Физалия очень ярко окрашена. Пузырь отливает голубым, фиолетовым и пурпурным цветом, все свешивающиеся вниз придатки ультрамариновые. За яркую окраску физалия получила также название португальского военного кораблика: в средние века португальцы любили пёстро окрашивать свои военные суда [2,9]. Физалии распространены исключительно в тропических морях [2]. При контакте со щупальцами физалий человек ощущает жгучую боль. На коже в местах поражения через 1 - 2 мин появляются эритема, затем волдыри; субъективно ощущается зуд. Общая реакция возникает обычно через 5 - 6 мин. Больной становится беспокойным, жалуется на стеснение в груди, затруднение дыхания, боли в мышцах и суставах; лицо краснеет. Отмечается мучительный кашель, конъюнктивит, насморк, слезотечение, першение в горле. В некоторых случаях появляются боли в животе, тошнота, рвота, учащается пульс, иногда нарушается ритм работы сердца. Заболевание может быть тяжелым и длительным

[1, 9]. При контакте со щупальцами кубомедуз отмечались случаи, когда люди тонули после «ожога». Причина гибели – судороги, спазм дыхательных мышц, коллапс [3,9]. При повторных поражениях возникают явления анафилактического шока и отека легких. В легких случаях общая реакция отсутствует [9].

Лечение ожогов медуз рекомендуют начинать с удаления яда стрекательных нитей, вонзившихся в кожу; необходимо протереть места поражения спиртом, одеколоном или пресной водой. Лечение симптоматическое. Под кожу вводят адреналин, атропин, морфин. Для нормализации функций органов дыхания и снятия судорог используют эфедрин, глюконат кальция. Назначают местные и системные глюкокортикостероиды, бром, барбитураты. В тяжелых случаях применяют искусственное дыхание и кислородную терапию [9].

Кожная мигрирующая личинка – это паразитарное заражение мигрирующим паразитом, которое чаще всего наблюдается на ногах. Оно вызывается беспорядочным блужданием личинки кривоголовки (семейство *Ancyclostomatidae*), или конского овода внутри кожи. Попавшая под кожу личинка произвольным образом продвигается сквозь эпидермис в латеральном направлении, проходя от нескольких миллиметров до нескольких сантиметров ежедневно и создавая тракт, напоминающий след морской улитки, бесцельно движущейся по песку при отливе. Личинка размером 1 см скрывается непосредственно перед движущимся концом волнистого извилистого красно-лилового тракта шириной 3 мм. Поражаться может любая поверхность кожи. На одном участке может присутствовать несколько личинок, которые образуют несколько близко расположенных волнистых линий. В ходе миграции личинки провоцируется местный воспалительный ответ на продукты её секреции. Зуд бывает от умеренного до сильного, развиваются вторичная инфекция и экзематозное воспаление. С лечебной целью применяют жидкий азот на область движущегося конца хода личинки, что часто бывает недостаточным. Очень эффективными являются противопаразитарные, антигельминтные средства: 10% суспензия тиабендазола, 20% р-р/мазь бензилбензоата на пораженные участки кожи и на 2 см дальше переднего края хода; внутрь – пирантел 10-20 мг/кг в сутки в течение 2-3 суток; тиабендазол 50 мг/кг/сут в 2 приема, 2-5 суток, максимальная суточная доза – 3 г; ивермектин 6 мг 2 р в сутки; высоко эффективен альбендазол 400 мг/сут в течение 3 суток. В типичных случаях миграция и зуд прекращаются через 2-3 дня после начала лечения. В случае вторичной инфекции применяются антибиотики. Для лечения тяжелого зуда могут понадобиться топические и системные стероиды. При более интенсивном аллергическом ответе разрешение очага может занять около 1 недели.

Приводим наши наблюдения.

Больной Д. 26 лет обратился к дерматологу с жалобами на высыпания, сопровождаемые интенсивным зудом в любое время суток. В анамнезе кожные заболевания отрицает; аллергологический анамнез не отягощен. Известно, что высыпания появились во время отдыха в Тайланде. Самостоятельно принимал супрастин без эффекта. Развернутый анализ крови: гемоглобин – 171 г/л, эритроциты – $5{,}63\times10^{12}$/л, тромбоциты – 279×10^{9}/л, лейкоциты – $8{,}0\times10^{9}$/л, п – 1%; с – 56%, э – 7%, лимфоциты – 31%, моноциты – 5%; СОЭ – 2 мм/ч. Биохимический анализ крови: билирубин – 40,62 мкмоль/л; прямой – 4,93 мкмоль/л; непрямой – 35,69 мкмоль/л; АлТ 41 Ед/л; АсТ 57 Ед/л; тимоловая проба 2,4 Ед; холестерин – 3,05 ммоль/л; мочевина – 5,8 ммоль/л; креатинин – 84,85 мкмоль/л; общий белок – 77,4 г/л; глюкоза – 4,5 ммоль/л. РМП (реакция микропреципитации) отрицательная. Общий анализ мочи: относительная плотность – 1015; реакция кислая; белок, глюкоза не обнаружены; лейкоциты – 0-1 в поле зрения, эпителий плоский – 1-2 в поле зрения. УЗИ внутренних органов: явной ЭХО-патологии не выявлено. Больной был консультирован гастроэнтерологом, который выставил диагноз: синдром Жильбера. Локальный статус: в области груди и спины милиарные и лентикулярные папулы ярко-красного цвета без шелушения, единичные экскориации. Диагноз – зуд купальщиков (шистосомный дерматит) (рис. 1, 2). Лечение: дексаметазон 8 мг внутривенно капельно на физиологическом растворе № 5, зиртек по 1 табл. 1 раз в день, энтеросгель по 1 ст. л. 3 раза в день, эссенциале по 2 капсулы 3 раза в день; элоком наружно 1 раз в день. На фоне проводимой терапии на 5-й день наступило значительное улучшение; зуд практически не беспокоил, папулы побледнели.

В конце августа 2011 года, молодая пара (*в дальнейшем больная Р. и больной В.*) находились на отдыхе в Тайланде. 29 августа, находясь рядом в море, почувствовали резкую боль, словно от удара током или хлыстом. Выйдя на берег, обнаружили у себя на коже ярко-розовые полоски, которые сопровождались чувством жжения. В номере отеля обмылись проточной водой и в тот же день обратились к врачу. Было назначено лечение в виде мазей и порошков наружно на пораженные участки кожи. Назначенное лечение видимого эффекта не приносило. По возвращению из Тайланда в Красноярск 4 сентября 2011 г. пациенты обратились за помощью к дерматологу. При обращении

Рис. 1. Больной Д. Диагноз: зуд купальщиков (шистосомный дерматит).

Рис. 2. Тот же больной, что и на рис. 1. Крупный план очагов поражения.

у *больной Р.* патологический кожный процесс носил распространенный характер. В области груди, живота, боковой поверхности слева, спины, правой верхней конечности на ярко выраженном гиперемированном, отечном фоне множественные полосы, покрытые серозно-геморрагическими корками (рис. 3, 4). У *больного В.* на момент обращения патологический кожный процесс носил ограниченный характер с локализацией в области правой верхней конечности. На ярко выраженном гиперемированном, инфильтрированном, отечном фоне видны язвы, покрытые серозно-геморрагическими корками (рис. 5, 6). Больные госпитализированы, диагноз – контактный дерматит, обусловленный контактом с секретом ядовитой медузы. Проведена дезинтоксикационная, гипосенсибилизирующая терапия, антигистаминные препараты, антибиотики внутримышечно; наружно анилиновые красители, мази с антибиотиками. На фоне проводимого лечения наметилась положительная динамика.

Рис. 3. Больная Р. Первые часы после ожога медузами.

Рис. 4. Та же больная через 2 недели.

Рис. 5. Больной В. Первые часы после ожога медузами.

Рис. 6. Тот же больной через 2 недели.

В феврале 2011 года, после отдыха в Тайланде, к дерматологу обратилась *пациентка И.* с жалобами на высыпания на стопе, сопровождающиеся сильным зудом периодического характера и чувством жжения. При осмотре на коже стопы отмечалась извилистая полоса красного цвета шириной около 3 мм и длинной 27 см (рис. 7). Диагноз – кожная мигрирующая личинка. В октябре 2011 года так же после отдыха в Тайланде обратился *пациент К.* с жалобами на высыпания на коже подошвы, сопровождающиеся умеренным зудом, чувством жжения. Локальный статус: на коже подошвы видна извилистая полоса красного цвета с шириной 3 мм и длинной 14 см (рис. 8). Диагноз – кожная мигрирующая личинка. В представленных двух случаях пациенты связывали появление высыпаний с хождением по песку и мокрой траве босиком. Оба пациента находились на отдыхе после наводнений в Тайланде. Больным назначено лечение: немозол 400 мг 1 раз в сутки в течение 7 дней, ксизал 5 мг 1 раз в сутки в течение 7 дней; мазь серная 33% 2 раза в день в течение 5 дней на пораженные участки кожи и на 2 см дальше переднего края клинического очага, поскольку паразит часто располагается за его пределами.

Рис. 7. Больная И. Диагноз: кожная мигрирующая личинка.

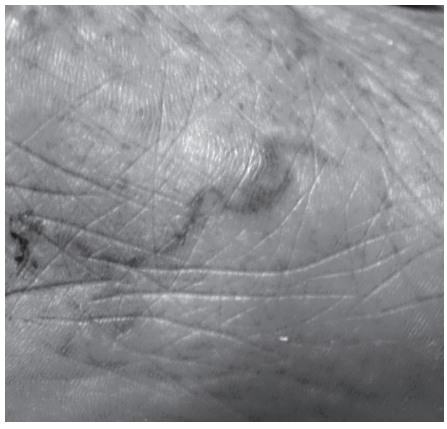

Рис. 8. Больной К. Диагноз: кожная мигрирующая личинка.

Таким образом, данные литературы и приведенные клинические наблюдения свидетельствуют об актуальности данных дерматозов и необходимости знания подобной патологии практическими врачами.

Литература

1. Бабаянц Р.С. Кожные и венерические болезни жарких стран. – 2-е изд. – М.: Медицина, 1984. – 384 с.

2. Биологический энциклопедический словарь / Гл. ред. М.С. Гиляров. – 2-е изд., исправл. – М.: Сов. энциклопедия, 1986. – 864 с.

3. Вулф К., Джонсон Р., Сюрмонд Д. Дерматология по Томасу Фицпатрику: атлас-справочник. – 2-е изд. / Пер. с англ. – М.: Практика, 2007. – С. 980-983.

4. Генецинская Т.А., Добровольский А.А. Частная паразитология = Паразитические простейшие и плоские черви: учебное пособие / Под ред. Ю.Н. Полянского. — М.: Высшая школа, 1978. — 303 с.

5. Генис Д.Е. Медицинская паразитология. — 2-е изд. — М.: Медицина,1979. — 344 с.

6. Кожные и венерические болезни: справочник / Под ред. О.Л. Иванова. — М.: Медицина, 2007. — С. 82.

7. Паразитология человека / Под ред. Г.С. Первомайского и В.Я. Подоляна, 1974. — 574 с.

8. Прокофьев В.В. Стратегии поискового поведения церкарий трематод // Труды Зоологического института РАН. — 2009. — Т. 313, № 3. — С. 308-318.

9. Тропические болезни: учебник / Под ред. Е.П. Шуваловой. — М.: Медицина, 1973 — 509 с.

10. Тропические болезни: учебник / Под ред. Е.П. Шуваловой. — М.: Медицина, 1989 — 496 с.

References

1. Babayants R.S. Skin and venereal diseases of tropical countries. — 2nd ed. — M.: Medicine, 1984. — P. 384.

2. Biological Encyclopedic Dictionary / Ch. Ed. M.S. Gilyarov. — 2nd ed., Revisions. — M.: Sov. encyclopedia, 1986. — P. 864.

3. Wolf K., Johnson R., Syurmond D. Dermatology by Thomas Fitzpatrick: guidebook. - 2nd ed. Transl. from English. — M.: Practice, 2007. — P. 980-983.

4. Genetsinskaya T.A., Dobrovolsky A.A. Private parasitology = Parasitic protozoa and flatworms: Tutorial / Ed. Yu. N. Polyansky. — M.: Higher school, 1978. — P. 303.

5. Genis D.E. Medical Parasitology. — 2nd ed. — M.: Medicine, 1979. — P. 344.

6. Skin and venereal diseases: a handbook / ed. O.L. Ivanov. — M.: Medicine, 2007. — P. 82.

7. Human Parasitology / Ed. G.S. Pervomaysky and V.Ya. Podolyan, 1974. — P. 574.

8. Prokofiev V.V. Strategy of search behavior cercaria trematodes // Works of the Zoological Institute of RAS. — 2009. — Vol. 313, №. 3. — P. 308-318.

9. Tropical diseases: a textbook / Ed. E.P. Shuvalova. — M.: Medicine, 1973 — P. 509.

10. Tropical diseases: a textbook / Ed. E.P. Shuvalova. — M.: Medicine, 1989 — P. 496.

Сведения об авторах

Прохоренков Виктор Иванович – доктор медицинских наук, профессор, заведующий кафедрой дерматовенерологии с курсом косметологии и ПО ГБОУ ВПО Красноярский государственный медицинский университет имени проф. В. Ф. Войно-Ясенецкого МЗ РФ.

Адрес: 660022, г. Красноярск, ул. Партизана Железняка, д. 1; тел. 8(391) 2114101; e-mail: kras_derma@mail.ru.

Гузей Татьяна Николаевна – кандидат медицинских наук, доцент кафедры дерматовенерологии с курсом косметологии и ПО ГБОУ ВПО Красноярский государственный медицинский университет имени проф. В. Ф. Войно-Ясенецкого МЗ РФ.

Адрес: 660022, г. Красноярск, ул. Партизана Железняка, д. 1; тел. 8(391) 2114101; e-mail: kras_derma@mail.ru.

Волошин Виталий Владимирович – кандидат медицинских наук, ассистент кафедры дерматовенерологии с курсом косметологии и ПО ГБОУ ВПО Красноярский государственный медицинский университет имени проф. В. Ф. Войно-Ясенецкого МЗ РФ.

Адрес: 660022, г. Красноярск, ул. Партизана Железняка, д. 1; тел. 8(391) 2114101; e-mail: kras_derma@mail.ru.

© МИНОРАНСКАЯ Н. С., МИНОРАНСКАЯ Е. И.

УДК 616.7:579.834.114

КЛИНИКО-ПАТОГЕНЕТИЧЕСКАЯ ХАРАКТЕРИСТИКА ХРОНИЧЕСКОГО ИКСОДОВОГО КЛЕЩЕВОГО БОРРЕЛИОЗА С ПОРАЖЕНИЕМ ОПОРНО-ДВИГАТЕЛЬНОГО АППАРАТА

Н. С. Миноранская, Е. И. Миноранская

ГБОУ ВПО Красноярский государственный медицинский университет имени проф. В. Ф. Войно-Ясенецкого Министерства здравоохранения РФ, ректор — д. м. н., проф. И. П. Артюхов; кафедра инфекционных болезней и эпидемиологии с курсом ПО, зав. — д. м. н., проф. Е. П. Тихонова.

Цель исследования. *Определение клинических маркеров поражения опорно-двигательного аппарата и закономерностей цитокинового ответа при хроническом рецидивирующем течении иксодового клещевого боррелиоза.*

Материалы и методы. *Обследован 121 пациент с поражением опорно-двигательного аппарата. Уровень цитокинов — интерлейкина-1β, интерлейкина-4, интерлейкина-8 определяли методом иммуноферментного анализа с применением тест-систем производства «Вектор-Бест» (г. Кольцово Новосибирской области).*

Результаты. *Артралгический вариант поражения суставов регистрировался достоверно чаще артритического. В большинстве случаев в патологический процесс вовлекался коленный сустав. Цитокиновый ответ характеризовался повышенным синтезом интерлейкина-1β, интерлейкина-8, и сниженной продукцией интерлейкина-4.*

Заключение. *Боррелиозные артриты зачастую протекали латентно, и диагностировались по результатам ультразвукового исследования суставов. В каждом третьем случае поражение опорно-двигательного аппарата сопровождалось полимиалгическим синдромом.*

Ключевые слова: *хронический иксодовый клещевой боррелиоз, поражение опорно-двигательного аппарата, артрит, цитокины.*